Volumetría cerebral: Ayuda en el diagnóstico de las demencias. Validación de un programa de inteligencia artificial.

Vela Marín, Ana Carmen
Bernal Lafuente, Celia
Seral Moral, Pilar
Martín Cuartero, Joaquín
Boria Alegre Álvaro
Hospital Universitario Miguel Servet (HUMS). Zaragoza.

OBJETIVO

Evaluar la utilidad del programa Neurocloud en la valoración de la atrofia cerebral.

MATERIAL Y MÉTODO

Valoramos 65 pacientes divididos en 3 grupos.

- **GRUPO CONTROL NORMAL:**
  - **Pacientes normales sin deterioro cognitivo.**
- **GRUPO CONTROL PATOLÓGICO:**
  - **Pacientes con entidades patológicas conocidas que cursan habitualmente con atrofia.**
- **GRUPO DEMENCIA:**
  - **Pacientes con clínica de deterioro cognitivo o demencia.**

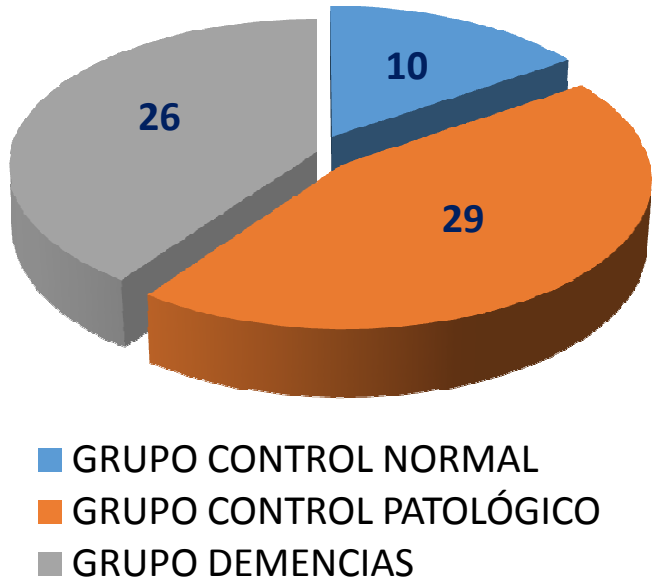

MATERIAL Y MÉTODO

- **A todos ellos se les realizó RM cerebral con secuencia T1 volumétrica.**
- **Todos los estudios se enviaron a la plataforma Neurocloud.**
- **Recogimos los siguientes datos:**
  - **Edad.**
  - **Hallazgos en RM.**
  - **Informe Neurocloud.**
  - **Biomarcadores.**
  - **Estudios de PET.**
  - **Otras pruebas de Medicina Nuclear.**
  - **Estudios genéticos.**

Pacientes en los que se fueron realizados

RESULTADOS

GRUPO CONTROL NORMAL
Edad media 69,6 años

RESULTADOS NEUROCLOUD:

- Normal: 5 casos.
- Disminución volumen giros aislados: 4 casos.
- Disminución volumen cerebeloso: 1 caso.

Desviación estándar | 2 DS | 2.5 DS | 3.0

Parámetro	Valor
TIV (Volumen Total Intracraneal)	1,157.56 [cm3]
GM (Materia Gris)	438.26 [cm3]
WM (Materia Blanca)	391.79 [cm3]
CSF (Líquido Cefalorraquídeo)	327.51 [cm3]
BPF (Fracción del Parénquima Cerebral)	71.71 (64.29 - 75.98) - [% (5 - 95)]
GMPF (Fracción de Materia Gris)	37.86 (33.25 - 40) - [% (5 - 95)]

Volumen de parénquima cerebral y de sustancia gris.

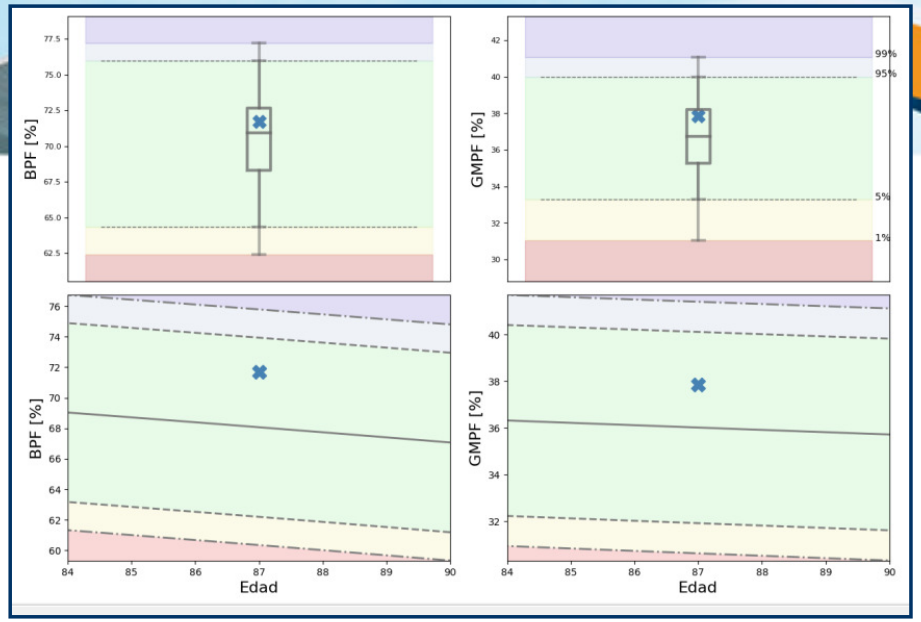

Gráficas en la media para la edad

Análisis por ROIs - Materia Gris

Desviación estándar | 2 DS | 2.5 DS | 3.0 DS

ROI	Hemisferio izquierdo GM [%TIV]	Hemisferio izquierdo (5% - 95%)	Hemisferio derecho GM [%TIV]	Hemisferio derecho (5% - 95%)	Asimetría [%]	Lateralidad
Frontal						
Giro Precentral	0.83	0.68 - 0.93	0.73	0.67 - 0.92	12.82	
Giro Frontal Superior	1.82	1.59 - 2	1.62	1.51 - 1.95	11.63	Derecha
Giro Frontal Medial	1.19	1.03 - 1.37	1.28	1 - 1.37	-7.29	
Giro Frontal Inferior Área de Broca	0.58	0.44 - 0.63	0.49	0.42 - 0.58	16.82	
Parte Anterior del Cíngulo	0.33	0.21 - 0.32	0.35	0.18 - 0.31	-5.88	
Giro Orbitario Anterior	0.75	0.58 - 0.77	0.83	0.65 - 0.84	-10.13	
Giro Recto	0.17	0.13 - 0.19	0.18	0.13 - 0.19	-5.71	
Temporal						
Amígdala	0.11	0.08 - 0.13	0.12	0.09 - 0.14	-8.70	
Hipocampo	0.14	0.09 - 0.16	0.15	0.11 - 0.17	-6.90	
Parahipocampo	0.23	0.16 - 0.23	0.24	0.16 - 0.24	-4.26	
Temporal Anterior Medial	0.34	0.23 - 0.37	0.34	0.25 - 0.35	0.00	
Temporal Anterior Lateral	0.30	0.29 - 0.42	0.33	0.28 - 0.38	-9.52	Izquierda
Temporal Superior Zona Posterior	0.38	0.33 - 0.48	0.38	0.33 - 0.47	0.00	
Temporal Medio e Inferior	0.50	0.44 - 0.62	0.53	0.47 - 0.63	-5.83	
Temporal Posterior	1.38	1.19 - 1.56	1.31	1.15 - 1.5	5.20	
Giro Fusiforme	0.20	0.13 - 0.2	0.20	0.14 - 0.2	0.00	
Occipital						
Remanente Lateral del Lóbulo Occipital	1.20	1.09 - 1.41	1.23	1.06 - 1.41	-2.47	
Cuneus	0.27	0.25 - 0.37	0.31	0.22 - 0.36	-13.79	
Giro Lingual	0.41	0.35 - 0.5	0.41	0.34 - 0.51	0.00	
Parietal						
Giro Postcentral	0.73	0.61 - 0.82	0.67	0.6 - 0.82	8.57	
Remanente Lateral Inf. del Lóbulo Parietal	1.05	0.89 - 1.18	0.92	0.91 - 1.2	13.20	Derecha
Precuneus	1.14	1.01 - 1.31	1.23	0.98 - 1.32	-7.59	
Parte Posterior del Cíngulo	0.29	0.24 - 0.32	0.26	0.22 - 0.3	10.91	
Estructuras internas						
Ínsula	0.56	0.41 - 0.61	0.55	0.4 - 0.58	1.80	
Núcleos Caudados	0.23	0.17 - 0.29	0.23	0.16 - 0.29	0.00	
Putámenes	0.29	0.22 - 0.34	0.30	0.22 - 0.33	-3.39	
Tálamos	0.30	0.25 - 0.4	0.32	0.23 - 0.39	-6.45	
Cerebelo	2.94	2.24 - 3.04	2.95	2.14 - 2.87	-0.34	

Volumen cortical lóbulos y giros dentro de la normalidad. Mínimas asimetrías en algunos giros.

Varón de 87 años. Inestabilidad.

RESULTADOS

GRUPO CONTROL PATOLÓGICO
Edad media 63,1 años

- Infarto arterial: 10 casos.
- E. de Wilson: 4 casos.
- AMS: 4 casos.
- PSP: 2 casos.
- E. de Parkinson. 2 casos
- Otros: 1 caso
    - E. de Huntington.
    - Steinert.
    - Alcoholismo.
    - Cirugía previa.
    - Secuela de encefalitis.
    - Malformación leptomeníngea – Epilepsia.
    - ELA.

INFARTO ARTERIAL

	EDAD	LOCALIZACIÓN	HALLAZGOS RM	NEUROCOUD
CASO 1	51	ACP DERECHA	Temporoccipital derecho	Parietales bilaterales 3DS inferior. Resto de lóbulos también. Predominio derecho
CASO 2	56	LACUNARES	Lacunar derecho crónico	Occipital y parietal
CASO 3	66	AIT	Lacunares crónicos	Frontotemporal bilateral
CASO 4	84	LACUNARES	Atrofia difusa, predominio temporal izquierda. MTA izdo. 4 dcho. 3	Frontal y temporal hemisferio izquierdo 2-3DS inferior
CASO 5	60	ACM DERECHA	Atrofia perisilviana derecha	Territorio ACM derecha central y cortical 2-3DS inferior
CASO 6	72	ACP IZQUIERDA	Atrofia temporoccipital izquierda	Giros temporales y occipitales izquierdos 2,5-3DS inferior
CASO 7	54	ACM DERECHA	Atrofia hemisferio derecho, s.t. territorio ACM	Lóbulos derechos 2-3DS inferior. Mayor temporal, caudado y putamen
CASO 8	66	ESTRATÉGICOS: MESENCÉFALO I, TÁLAMO D, CEREBELO D	Atrofia difusa. MTA 3	Hipocampo derecho 3DS inferior. Hipocampo izquierdo 2DS inferior
CASO 9	47	GIRO POSTCENTRAL IZQUIERDO	Adelgazamiento, hiperseñal, siderosis cortical GPC izdo.	Giro lateral inferior parietal izquierdo 2DS inferior
CASO 10	59	ACP BILATERAL	Atrofia temporoccipital derecha e hipocampo izquierdo	Hipocampo izquierdo 3DS inferior. Asimetría temporal posterior derecha

DS inferior: Desviaciones estándar por debajo de la media para la edad del paciente

INFARTO ARTERIAL

Mujer de 72 años. Antecedente de ACV de ACP izquierda.

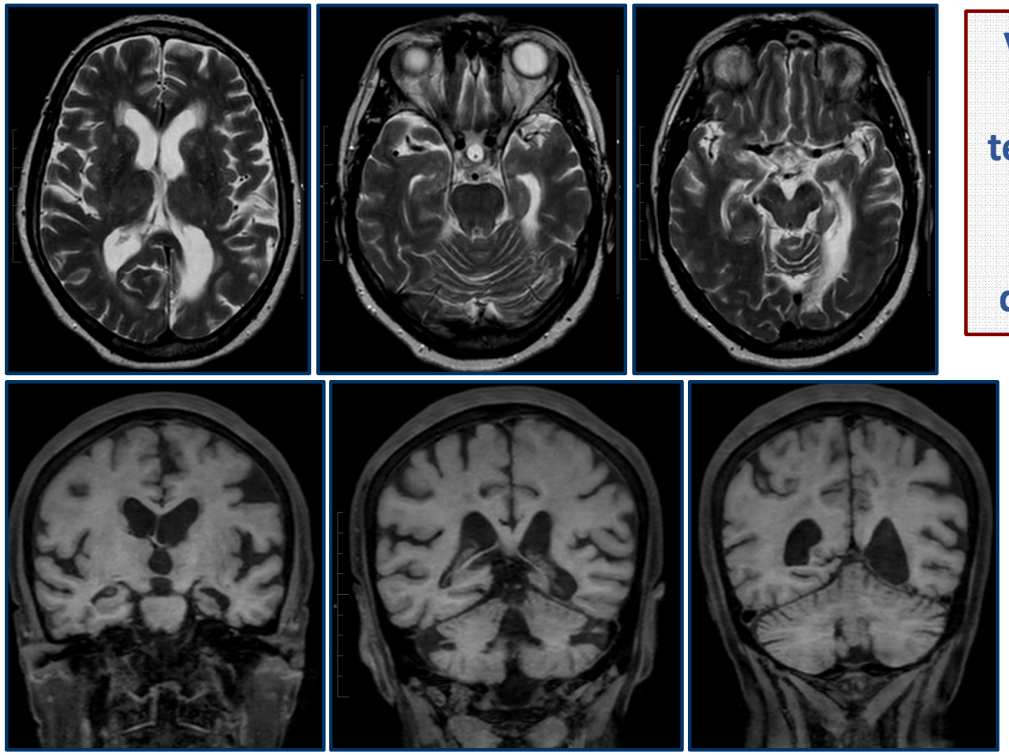

T1 y T2: Secuelas de infarto antiguo en hipocampo y lóbulo occipital izquierdo

Volumetría de giros temporales y occipitales izquierdos disminuida.

	Izquierdo		Derecho			
Temporal						
Amigdala	0.06	0.09 - 0.13	0.10	0.1 - 0.14	-50.00	Izquierda
Hipocampo	0.05	0.12 - 0.17	0.13	0.12 - 0.17	-88.89	Izquierda
Parahipocampo	0.14	0.17 - 0.23	0.18	0.18 - 0.24	-25.00	Izquierda
Temporal Anterior Medial	0.30	0.26 - 0.37	0.33	0.26 - 0.35	-9.52	
Temporal Anterior Lateral	0.27	0.31 - 0.43	0.32	0.28 - 0.39	-16.95	Izquierda
Temporal Superior Zona Posterior	0.34	0.34 - 0.49	0.40	0.35 - 0.5	-16.22	
Temporal Medio e Inferior	0.41	0.46 - 0.64	0.64	0.48 - 0.64	-43.81	Izquierda
Temporal Posterior	0.89	1.25 - 1.59	1.36	1.21 - 1.54	-41.78	Izquierda
Giro Fusiforme	0.14	0.15 - 0.21	0.20	0.15 - 0.21	-35.29	Izquierda
Occipital						
Remanente Lateral del Lóbulo Occipital	0.97	1.08 - 1.44	1.16	1.12 - 1.49	-17.84	Izquierda
Cuneus	0.24	0.26 - 0.38	0.28	0.24 - 0.37	-15.38	Izquierda
Giro Lingual	0.10	0.37 - 0.51	0.38	0.35 - 0.51	-116.67	Izquierda
Parietal						
Giro Postcentral	0.67	0.63 - 0.84	0.71	0.62 - 0.83	-5.80	
Remanente Lateral Inf. del Lóbulo Parietal	0.86	0.9 - 1.23	1.00	0.94 - 1.24	-15.05	Izquierda
Precuneus	1.25	1.03 - 1.35	1.40	1.01 - 1.33	-11.32	Izquierda
Parte Posterior del Cíngulo	0.23	0.23 - 0.32	0.25	0.22 - 0.29	-8.33	Izquierda
Estructuras internas						
Ínsula	0.48	0.43 - 0.57	0.46	0.41 - 0.56	4.26	
Núcleos Caudados	0.28	0.17 - 0.29	0.27	0.16 - 0.29	3.64	
Putámenes	0.24	0.22 - 0.32	0.23	0.22 - 0.33	4.26	
Tálamos	0.19	0.26 - 0.42	0.24	0.25 - 0.41	-23.26	Izquierda
Cerebelo	2.22	2.24 - 3.07	2.40	2.15 - 2.98	-7.79	Izquierda

Congruencia de hallazgos

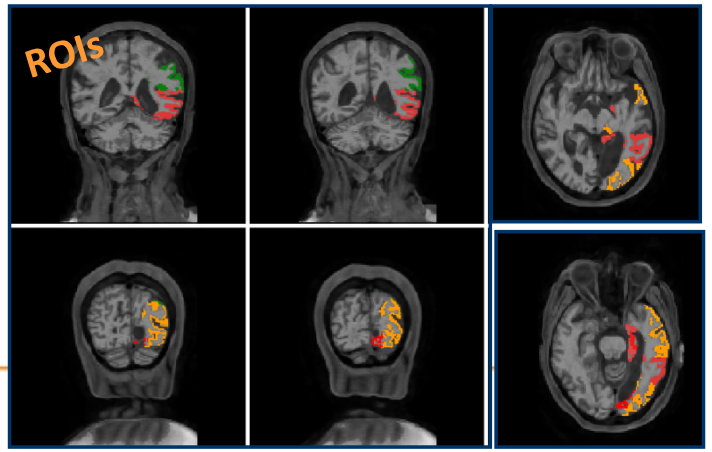

Disminución volumen sustancia gris temporal y occipital izquierdos (2,5-3DS)

INFARTO ARTERIAL

Hombre de 60 años. Ictus ACM derecha hace 2 años.

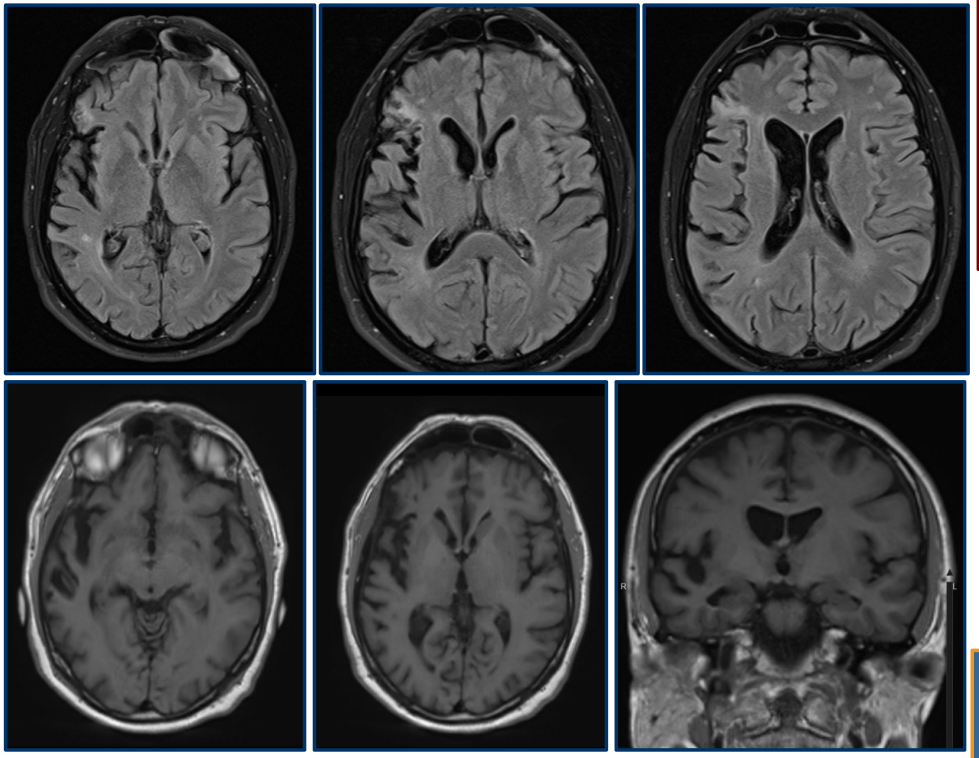

FLAIR y T1: Atrofia temporal derecha. Dilatación ventrículo derecho.

Volumetría territorio de ACM derecha disminuida.

Izquierdo Derecho

ROI	GM [%TIV]	(5% - 95%)	GM [%TIV]	(5% - 95%)	Asimetría [%]	Lateralidad
Frontal						
Giro Precentral	0.65	0.74 - 0.99	0.69	0.74 - 0.95	-5.97	
Giro Frontal Superior	1.87	1.69 - 2.12	1.68	1.62 - 2.03	10.70	
Giro Frontal Medial	1.12	1.13 - 1.46	1.02	1.09 - 1.44	9.35	
Giro Frontal Inferior Área de Broca	0.58	0.52 - 0.68	0.30	0.49 - 0.63	63.64	Derecha
Parte Anterior del Cíngulo	0.26	0.24 - 0.34	0.28	0.22 - 0.35	-7.41	
Giro Orbitario Anterior	0.72	0.63 - 0.8	0.63	0.71 - 0.86	13.33	Derecha
Giro Recto	0.17	0.14 - 0.19	0.18	0.14 - 0.2	-5.71	
Temporal						
Amígdala	0.12	0.1 - 0.14	0.11	0.11 - 0.14	8.70	Derecha
Hipocampo	0.15	0.13 - 0.17	0.14	0.14 - 0.18	6.90	Derecha
Parahipocampo	0.19	0.19 - 0.24	0.21	0.19 - 0.24	-10.00	
Temporal Anterior Medial	0.34	0.29 - 0.38	0.26	0.28 - 0.36	26.67	Derecha
Temporal Anterior Lateral	0.37	0.34 - 0.43	0.24	0.31 - 0.4	42.62	Derecha
Temporal Superior Zona Posterior	0.40	0.39 - 0.5	0.24	0.42 - 0.51	50.00	Derecha
Temporal Medio e Inferior	0.59	0.5 - 0.65	0.50	0.51 - 0.67	16.51	Derecha
Temporal Posterior	1.48	1.32 - 1.64	1.20	1.32 - 1.62	20.90	Derecha
Giro Fusiforme	0.19	0.16 - 0.21	0.18	0.16 - 0.22	5.41	
Occipital						
Remanente Lateral del Lóbulo Occipital	1.20	1.16 - 1.5	1.15	1.17 - 1.52	4.26	
Cuneus	0.26	0.26 - 0.41	0.25	0.25 - 0.38	3.92	
Giro Lingual	0.40	0.37 - 0.54	0.38	0.37 - 0.54	5.13	
Parietal						
Giro Postcentral	0.60	0.68 - 0.89	0.62	0.63 - 0.86	-3.28	
Remanente Lateral Inf. del Lóbulo Parietal	1.00	0.99 - 1.28	0.96	1.03 - 1.31	4.08	
Precuneus	1.08	1.06 - 1.39	1.10	1.06 - 1.36	-1.83	
Parte Posterior del Cíngulo	0.30	0.25 - 0.33	0.28	0.22 - 0.31	6.90	
Estructuras internas						
Ínsula	0.55	0.46 - 0.6	0.32	0.44 - 0.57	52.87	Derecha
Núcleos Caudados	0.19	0.18 - 0.26	0.11	0.17 - 0.25	53.33	Derecha
Putámenes	0.25	0.21 - 0.34	0.14	0.21 - 0.34	56.41	Derecha
Tálamos	0.36	0.27 - 0.43	0.33	0.27 - 0.42	8.70	
Cerebelo	2.77	2.39 - 3.16	2.84	2.31 - 3.09	-2.50	

Congruencia de hallazgos

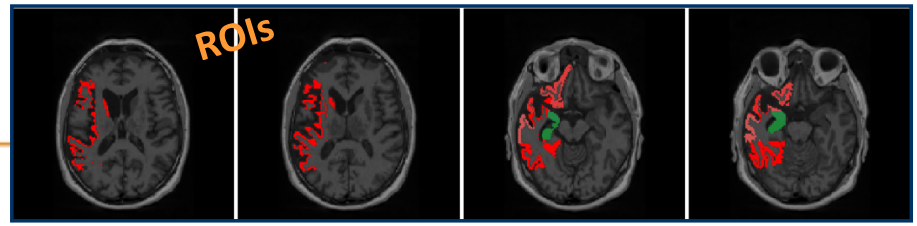

ENFERMEDAD DE WILSON

	HALLAZGOS RM	NEUROCOUD
CASO 1	FLAIR: Hiperseñal mesencéfalo y núcleos de la base.	Fracción parénquima cerebral: 2DS inferior
	SWI: Susceptibilidad núcleos de la base	Volumetría caudados: 3DS inferior
	T1: Atrofia de mesencéfalo	Volumetría putámenes: 2-2,5DS inferior
		Volumetría talámica: 2DS inferior
CASO 2	FLAIR: Hiperseñal núcleos de la base protuberancia y pedículos cerebelosos medios.	Fracción Parénquima y Sustancia gris: 2,5 DS inferior
	SWI: Susceptibilidad pálidos, sustancia negra y núcleos rojos	Volumetría caudados: 3DS inferior
	Incidental: Posible displasia cortical focal frontal izquierda	Volumetría putámenes: 3DS inferior
		Volumetría talámica: 2DS inferior
CASO 3	FLAIR: Desaparición de hiperseñales respecto a RM previas	Fracción sustancia gris: 2DS inferior
	SWI: Susceptibilidad putámenes y pálidos	Volumetría putámenes: 3DS inferior
	T1: Atrofia mesencéfalo y protuberancia	Volumetría giros precentrales: 3DS inferior
CASO 4	FLAIR: Hiperseñal putámenes y cabeza de caudados	Volumetría caudados: 3DS inferior
	SWI: Susceptibilidad pálidos	Volumetría putámenes: 2,5DS inferior
	T1: Atrofia putámenes	Volumetría cíngulo anterior Dcho.: 3DS inferior

DS inferior: Desviaciones estándar por debajo de la media para la edad del paciente

ENFERMEDAD DE WILSON

Hombre de 38 años con enfermedad de Wilson neurológica y digestiva.

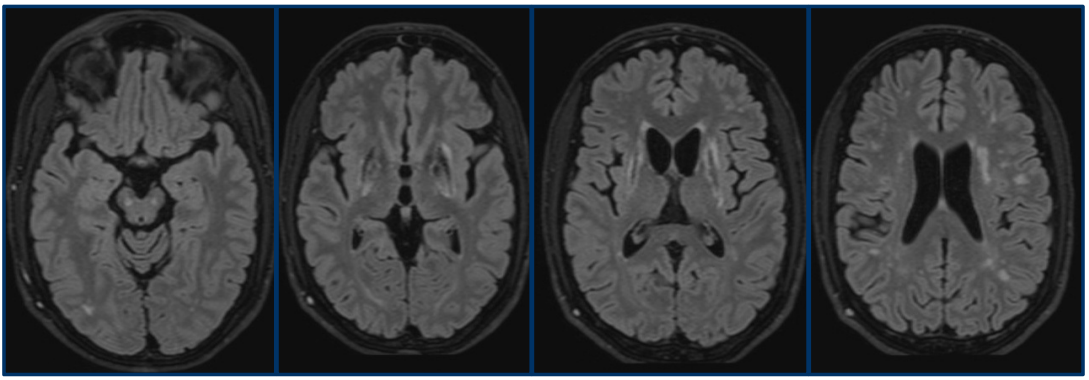

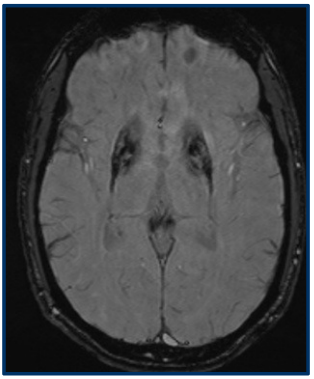

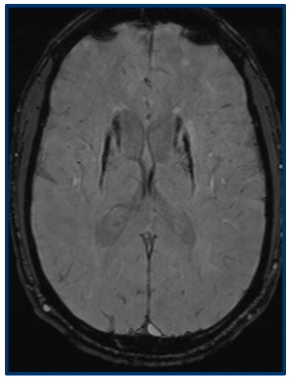

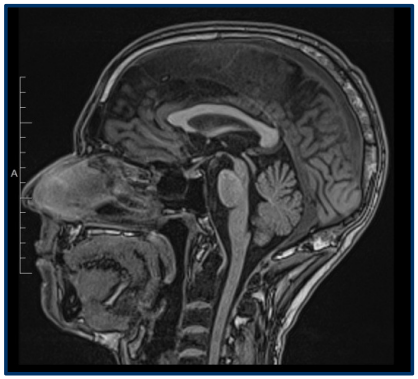

FLAIR: Atrofia e hiperseñal en mesencéfalo y núcleos de la base.
SWI: Artefacto de susceptibilidad en núcleos de la base.
T1: Atrofia de mesenéfalo.

Volumen de parénquima cerebral disminuido, no sustancia gris.

Parámetro	Valor
TIV (Volumen Total Intracraneal)	1,602.55 [cm3]
GM (Materia Gris)	643.54 [cm3]
WM (Materia Blanca)	540.47 [cm3]
CSF (Líquido Cefalorraquídeo)	418.54 [cm3]
BPF (Fracción del Parénquima Cerebral)	73.88 (75.43 - 83.24) - [% (5 - 95)]
GMPF (Fracción de Materia Gris)	40.16 (39.41 - 44.68) - [% (5 - 95)]

Estructuras internas

Ínsula	0.54	0.48 - 0.61	0.50	0.47 - 0.6	7.69	
Núcleos Caudados	0.10	0.18 - 0.28	0.09	0.19 - 0.27	10.53	Bilateral
Putámenes	0.20	0.22 - 0.33	0.18	0.22 - 0.32	10.53	Bilateral
Tálamos	0.22	0.25 - 0.41	0.23	0.26 - 0.4	-4.44	Bilateral
Cerebelo	2.83	2.51 - 3.19	2.66	2.4 - 3.11	6.19	

Congruencia de hallazgos

... Pero Neurocloud no valora volumen de mesencéfalo

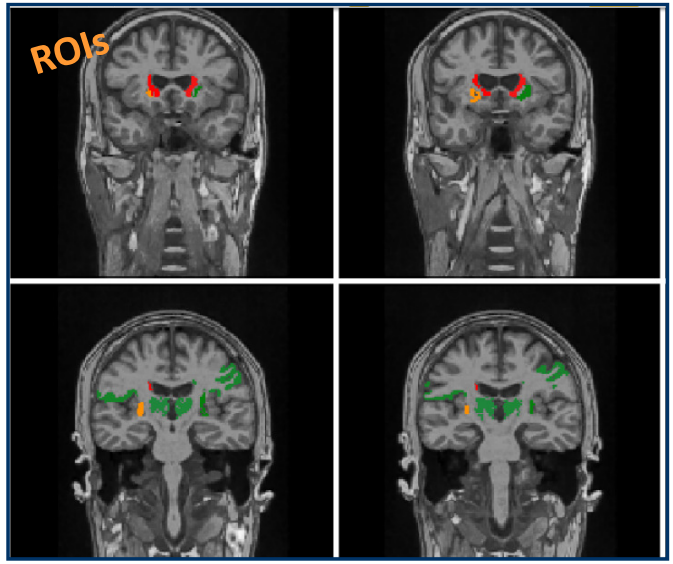

Disminución volumen caudados (3DS), putámenes y tálamos.

ATROFIA MULTISISTÉMIA

	HALLAZGOS RM	NEUROCOUD
CASO 1	T1: Atrofia cerebelosa y de protuberancia	Volumetría cerebelo: 3DS inferior
	DP, T2 y FLAIR: : Hiperseñal cruciforme protuberancia	
	AMS-Cerebelosa	
CASO 2	DP, FLAIR y T2: Línea de hiperseñal putámenes	Fracción de sustancia gris: 2 DS inferior
	SWI y Difusión: Línea susceptibilidad putámenes	Volumetría caudados: 3DS inferior
	T1: Atrofia putámenes	Volumetría putámenes: 2,5DS inferior
	AMS-Parkinsoniana	Volumetría giros frontales: 2-3DS inferior
CASO 3	FLAIR y T2: Línea de hiperseñal putamen derecho	Volumetría putámenes: 3DS inferior
	SWI y Difusión: Línea susceptibilidad putámenes	Volumetría giros frontales mediales: 2,5DS inferior
	AMS-Parkinsoniana	
CASO 4	T1: Atrofia cerebelosa y de protuberancia	Volumetría cerebelo: 2,5-3DS inferior
	DP y T2: : Hiperseñal cruciforme protuberancia	Volumetría putámenes: 2-2,5DS inferior
	AMS-Cerebelosa	Volumetría giros frontales superiores y mediales: 2DS inferior

DS inferior: Desviaciones estándar por debajo de la media para la edad del paciente

ATROFIA MULTISISTÉMICA-C

Varón 71 años. Parkinsonismo, mala evolución con tratamiento. Disautonomía.

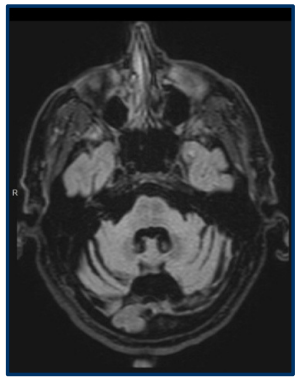

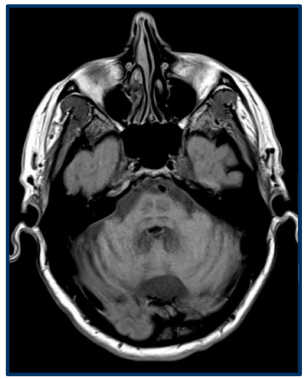

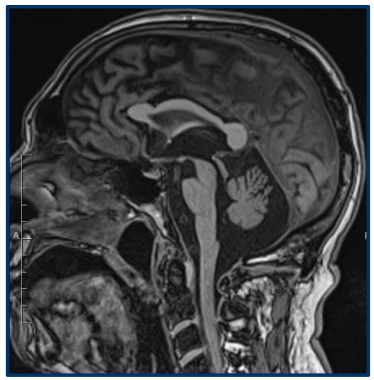

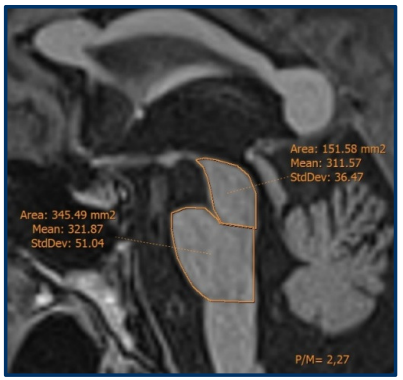

FLAIR: Atrofia protuberancia y cerebelo. Hiperseñal cruciforme en protuberancia ("bollito inglés")
SWI: T1: Atrofia de protuberancia. P/M = 2,27

	Izquierdo		Derecho			
Estructuras internas						
Ínsula	0.45	0.44 - 0.59	0.45	0.42 - 0.58	0.00	
Núcleos Caudados	0.17	0.17 - 0.29	0.17	0.16 - 0.28	0.00	
Putámenes	0.24	0.22 - 0.32	0.24	0.21 - 0.32	0.00	
Cerebelo	1.88	2.27 - 2.95	1.65	2.21 - 2.88	13.03	Bilateral

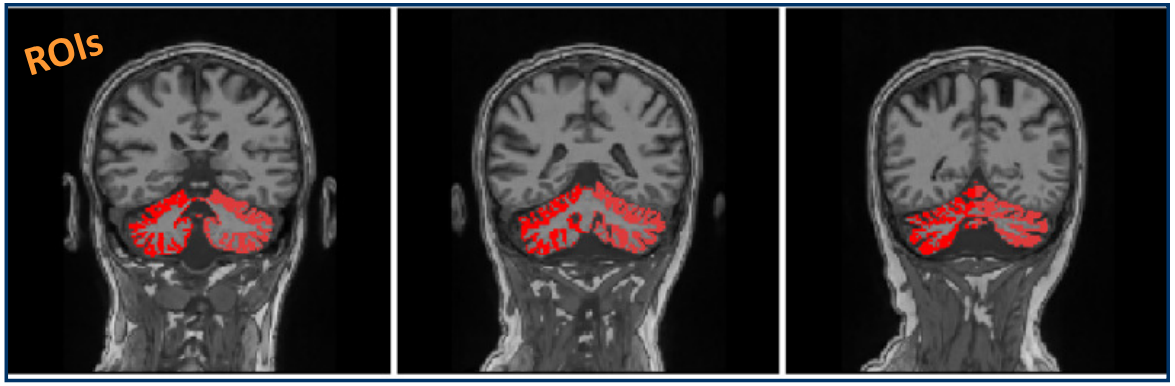

Congruencia de hallazgos en cerebelo

… Pero Neurocloud no valora volumen de protuberancia

El P/M es mayor en los pacientes con PSP (media de 5.62 +/- 1.1, en todos los casos superior a 4) en comparación con EP (media 3.4 +/- 0.37) y AMS-P (media 2.82 +/- 0.41) ($p < 0.001$).
Cortazar Ulibasterra O. SERAM 2012 / S-1056

ATROFIA MULTISISTÉMICA - P

Mujer de de 71 años. Parkinsonismo plus.

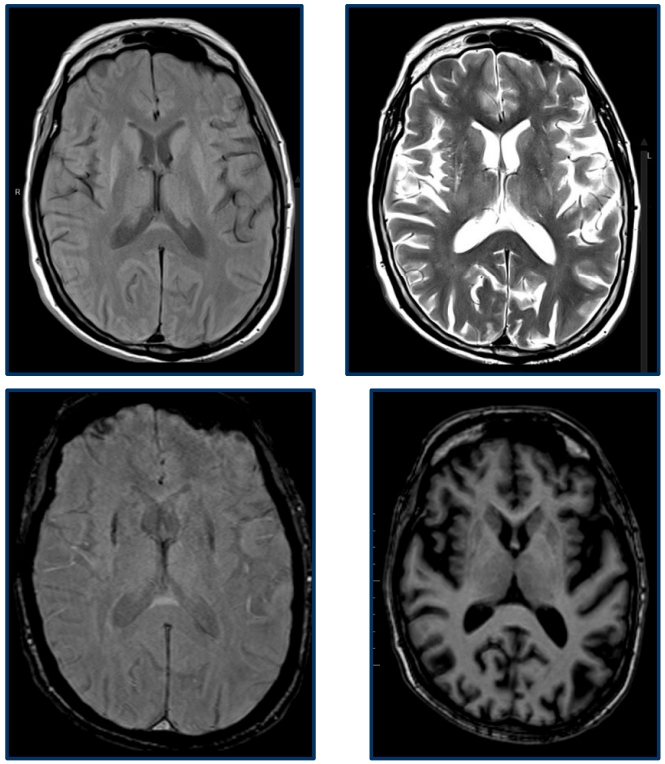

T1: Atrofia de putámenes.
FLAIR y T2: Línea hiperintensa borde externo putámenes.
SWI: Susceptibilidad lineal borde externo putámenes

	Izquierdo		Derecho			
Estructuras internas						
Ínsula	0.50	0.42 - 0.56	0.45	0.41 - 0.55	10.53	
Núcleos Caudados	0.18	0.16 - 0.29	0.17	0.16 - 0.29	5.71	
Putámenes	0.14	0.22 - 0.31	0.16	0.21 - 0.32	-13.33	**Bilateral**
Tálamos	0.35	0.25 - 0.43	0.33	0.24 - 0.41	5.88	
Cerebelo	2.34	2.32 - 3.12	2.41	2.25 - 3.01	-2.95	**Izquierda**

Congruencia de hallazgos

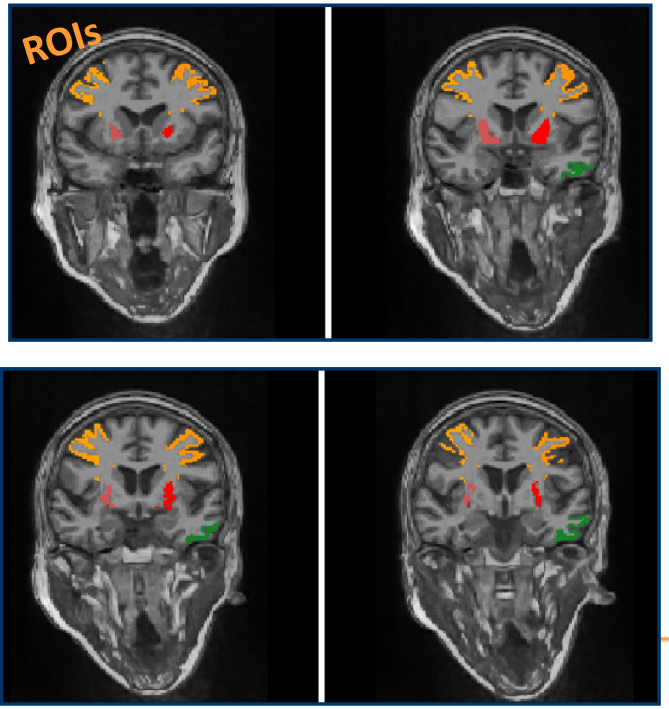

PARÁLISIS SUPRANUCLEAR PROGRESIVA

	HALLAZGOS RM	NEUROCOUD
CASO 1	T1: Atrofia mesencéfalo (Morfología colibrí)	Fracción de sustancia gris: 2 DS inferior
	Atrofia generalizada	Volumetría caudados: 2,5DS inferior
	T2 y FLAIR: Patología vascular crónica	
	SWI: Múltiples microsangrados centrales y periféricos	
CASO 2	T1: Atrofia mesencéfalo (Morfología colibrí)	Fracción de parénquima cerebral 2,5DS inferior. Fracción sustancia gris 2DS inferior
	Atrofia hemisferio cerebeloso izquierdo	Volumetría giros frontales disminuida
	Dilatación tetraventricular	Asimetría cerebelosa izquierda

DS inferior: Desviaciones estándar por debajo de la media para la edad del paciente

PARÁLISIS SUPRANUCLEAR PROGRESIVA

Hombre de 85 años. Parkinsonismo atípico. Patología vascular crónica.

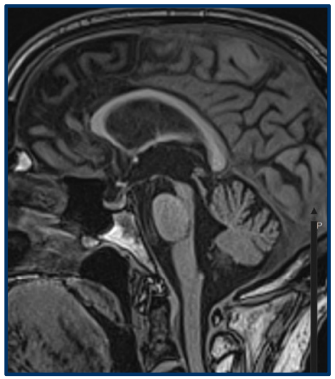

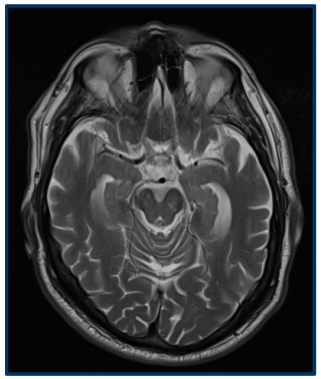

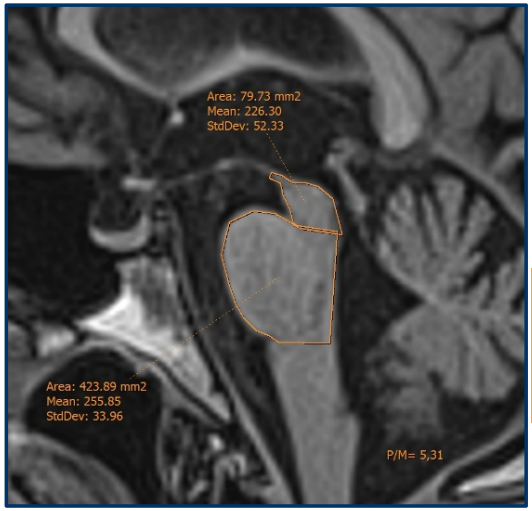

No representativo

El P/M es mayor en los pacientes con PSP (media de 5.62 +/- 1.1, en todos los casos superior a 4) en comparación con EP (media 3.4 +/- 0.37) y AMS-P (media 2.82 +/- 0.41) (p< 0.001).
Cortazar Ulibasterra O. SERAM 2012 / S-1056

T1: Atrofia de mesencéfalo. Signo del "colibrí". P/M = 5,31
T2: Atrofia de mesencéfalo. Signo de "mickey Mouse"

Desviación estándar: 2 DS | 2.5 DS | 3.0

Parámetro	Valor
TIV (Volumen Total Intracraneal)	1,521.77 [cm3]
GM (Materia Gris)	492.15 [cm3]
WM (Materia Blanca)	456.75 [cm3]
CSF (Líquido Cefalorraquídeo)	572.87 [cm3]
BPF (Fracción del Parénquima Cerebral)	62.36 (67.24 - 77.89) - [% (5 - 95)]
GMPF (Fracción de Materia Gris)	32.34 (34.08 - 41.18) - [% (5 - 95)]

Disminución volumen parénquima cerebral (2,5DS) y sustancia gris (2DS)

Izquierdo Derecho

Frontal						
Giro Precentral	0.77	0.7 - 0.97	0.72	0.69 - 0.95	6.71	
Giro Frontal Superior	1.45	1.61 - 1.97	1.47	1.56 - 1.96	-1.37	Bilateral
Giro Frontal Medial	0.92	1.05 - 1.37	0.84	1.05 - 1.34	9.09	Bilateral
Giro Frontal Inferior Área de Broca	0.47	0.49 - 0.67	0.38	0.44 - 0.62	21.18	Derecha
Parte Anterior del Cíngulo	0.20	0.23 - 0.33	0.20	0.18 - 0.32	0.00	
Giro Orbitario Anterior	0.56	0.59 - 0.76	0.65	0.64 - 0.84	-14.88	
Giro Recto	0.12	0.13 - 0.19	0.12	0.13 - 0.18	0.00	

Disminución volumen giros frontales bilaterales (2-3DS)

Neurocloud no valora volumen de mesencéfalo

ENFERMEDAD DE PARKINSON

	HALLAZGOS RM	NEUROCOUD
CASO 1	T1: Atrofia de predominio temporal (GCA2-3, MTA 3)	Fracción de parénquima cerebral 3DS inferior. Fracción sustancia gris 2,5DS inferior
	SWI: Susceptibilidad sustancias negras asimétrica	Disminución volumen cortical temporal bilateral. Derecho 2,5-3DS inferior
	SWI: Susceptibilidad pálidos y caudados	Volumetría putámenes: 3DS inferior
		Volumetría caudado izquierdo: 2DS inferior. Derecho: 3DS inferior
CASO 2	T1: Atrofia temporal izquierda	Volumetría giros temporales izquierdos: 2,5-3 DS inferior
	Atrofia generalizada	Volumetría cerebelo: 3DS inferior
	T2 y FLAIR: Patología vascular crónica	
	SWI: Susceptibilidad sustancias negras asimétrica y pálidos simétrica	

Diferentes patrones de atrofia en ambos pacientes

DS inferior: Desviaciones estándar por debajo de la media para la edad del paciente

ENFERMENDAD DE HUNTINGTON

Mujer de 38 años. Inicio clínica hace 1 año. Antecedentes familiares de EH. Confirmación genética.

Volumen de parénquima cerebral y de sustancia gris normal

Parámetro	Valor
TIV (Volumen Total Intracraneal)	1,286.24 [cm3]
GM (Materia Gris)	519.99 [cm3]
WM (Materia Blanca)	471.34 [cm3]
CSF (Líquido Cefalorraquídeo)	294.91 [cm3]
PPF (Fracción del Parénquima Cerebral)	77.07 (75.61 - 83.24) - [% (5 - 95)]
GMPF (Fracción de Materia Gris)	40.43 (39.44 - 44.68) - [% (5 - 95)]

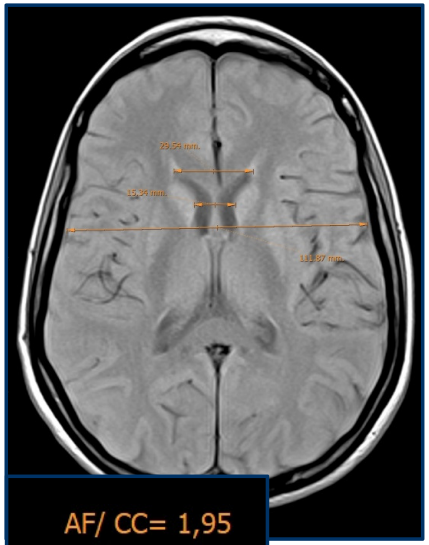

AF/ CC= 1,95
CC / TI = 0,26

Congruencia de hallazgos

Análisis por ROIs - Materia Gris

Desviación estándar: 2 DS | 2.5 DS | 3.0 DS

ROI	Hemisferio izquierdo GM [%TIV]	Hemisferio izquierdo (5% - 95%)	Hemisferio derecho GM [%TIV]	Hemisferio derecho (5% - 95%)	Asimetría [%]	Lateralidad
Frontal						
Giro Precentral	0.76	0.8 - 1.05	0.78	0.78 - 1.03	-2.60	
Giro Frontal Superior	1.96	1.89 - 2.29	1.84	1.78 - 2.22	6.32	
Giro Frontal Medial	1.17	1.26 - 1.58	1.16	1.23 - 1.57	0.86	Bilateral
Giro Frontal Inferior Área de Broca	0.64	0.58 - 0.74	0.56	0.55 - 0.69	13.33	
Parte Anterior del Cingulo	0.29	0.25 - 0.35	0.33	0.24 - 0.38	-12.90	
Giro Orbitario Anterior	0.76	0.7 - 0.84	0.85	0.75 - 0.93	-11.18	
Giro Recto	0.20	0.15 - 0.2	0.19	0.15 - 0.21	5.13	
Temporal						
Amígdala	0.12	0.1 - 0.13	0.13	0.11 - 0.14	-8.00	
Hipocampo	0.15	0.13 - 0.17	0.15	0.14 - 0.19	0.00	
Parahipocampo	0.23	0.18 - 0.25	0.23	0.19 - 0.25	0.00	
Temporal Anterior Medial	0.36	0.29 - 0.39	0.34	0.3 - 0.37	5.71	
Temporal Anterior Lateral	0.39	0.36 - 0.47	0.36	0.33 - 0.43	8.00	
Temporal Superior Zona Posterior	0.43	0.43 - 0.54	0.49	0.44 - 0.57	-13.04	
Temporal Medio e Inferior	0.63	0.54 - 0.72	0.64	0.54 - 0.73	-1.57	
Temporal Posterior	1.60	1.43 - 1.76	1.59	1.42 - 1.73	0.63	
Giro Fusiforme	0.22	0.17 - 0.23	0.20	0.17 - 0.23	9.52	
Occipital						
Remanente Lateral del Lóbulo Occipital	1.40	1.25 - 1.56	1.33	1.21 - 1.63	5.13	
Cuneus	0.35	0.29 - 0.43	0.36	0.27 - 0.41	-2.82	
Giro Lingual	0.54	0.42 - 0.59	0.52	0.41 - 0.58	3.77	
Parietal						
Giro Postcentral	0.68	0.73 - 0.94	0.69	0.69 - 0.91	-1.46	
Remanente Lateral Inf. del Lóbulo Parietal	1.12	1.11 - 1.38	1.31	1.13 - 1.43	-15.64	Izquierda
Precuneus	1.18	1.2 - 1.48	1.16	1.19 - 1.46	1.71	
Parte Posterior del Cingulo	0.31	0.28 - 0.36	0.27	0.26 - 0.33	13.79	
Estructuras internas						
Insula	0.53	0.48 - 0.61	0.52	0.47 - 0.61	1.90	
Núcleos Caudados	0.12	0.18 - 0.28	0.13	0.19 - 0.28	-8.00	Bilateral
Putámenes	0.18	0.22 - 0.33	0.18	0.22 - 0.32	0.00	Bilateral
Tálamos	0.40	0.25 - 0.41	0.40	0.26 - 0.4	0.00	
Cerebelo	3.21	2.52 - 3.21	3.19	2.44 - 3.14	0.63	

AF: Distancia astas frontales. CC: Distancia caudados.
TI: Distancia tablas internas.
AF/CC normal: 2,2-2,6. Huntington ↓
CC/T! normal: 0,09-012. Huntington ↑

Disminución volumen caudados (3DS) y putámenes (2,5DS)

OTROS

Steinert

Frontal						
Giro Precentral	0.89	0.86 - 1.11	0.81	0.82 - 1.06	9.41	
Giro Frontal Superior	1.86	1.93 - 2.39	1.83	1.91 - 2.35	1.63	
Giro Frontal Medial	1.15	1.36 - 1.72	1.05	1.29 - 1.72	9.09	**Bilateral**
Giro Frontal Inferior Área de Broca	0.57	0.6 - 0.8	0.58	0.55 - 0.74	-1.74	
Parte Anterior del Cíngulo	0.27	0.28 - 0.38	0.30	0.25 - 0.39	-10.53	
Giro Orbitario Anterior	0.73	0.72 - 0.9	0.87	0.76 - 0.96	-17.50	**Izquierda**
Giro Recto	0.17	0.15 - 0.21	0.18	0.16 - 0.22	-5.71	
Temporal						
Amígdala	0.13	0.1 - 0.13	0.14	0.11 - 0.14	-7.41	
Hipocampo	0.15	0.13 - 0.17	0.15	0.14 - 0.18	0.00	
Parahipocampo	0.23	0.19 - 0.24	0.24	0.19 - 0.25	-4.26	
Temporal Anterior Medial	0.40	0.3 - 0.4	0.35	0.3 - 0.37	13.33	
Temporal Anterior Lateral	0.42	0.37 - 0.48	0.40	0.34 - 0.44	4.88	
Temporal Superior Zona Posterior	0.39	0.44 - 0.56	0.50	0.46 - 0.6	-24.72	**Izquierda**
Temporal Medio e Inferior	0.68	0.56 - 0.71	0.60	0.56 - 0.73	12.50	**Derecha**
Temporal Posterior	1.49	1.46 - 1.88	1.49	1.47 - 1.83	0.00	
Giro Fusiforme	0.23	0.17 - 0.22	0.19	0.17 - 0.24	19.05	**Derecha**
Occipital						
Remanente Lateral del Lóbulo Occipital	1.44	1.27 - 1.61	1.37	1.28 - 1.59	4.98	
Cuneus	0.34	0.3 - 0.41	0.34	0.29 - 0.4	0.00	
Giro Lingual	0.47	0.41 - 0.58	0.48	0.4 - 0.58	-2.11	
Parietal						
Giro Postcentral	0.72	0.75 - 1	0.73	0.69 - 0.94	-1.38	
Remanente Lateral Inf. del Lóbulo Parietal	1.12	1.14 - 1.5	1.10	1.18 - 1.54	1.80	
Precuneus	1.31	1.2 - 1.52	1.26	1.19 - 1.52	3.89	
Parte Posterior del Cíngulo	0.33	0.28 - 0.4	0.27	0.27 - 0.37	20.00	**Derecha**
Estructuras internas						
Ínsula	0.57	0.5 - 0.64	0.56	0.48 - 0.63	1.77	
Núcleos Caudados	0.25	0.2 - 0.28	0.25	0.2 - 0.28	0.00	
Putámenes	0.29	0.23 - 0.33	0.30	0.24 - 0.33	-3.39	
Tálamos	0.37	0.25 - 0.42	0.39	0.26 - 0.41	-5.26	
Cerebelo	3.07	2.58 - 3.34	3.05	2.48 - 3.18	0.65	

Alcoholismo

Frontal						
Giro Precentral	0.56	0.75 - 1.01	0.56	0.71 - 0.97	0.00	**Bilateral**
Giro Frontal Superior	1.36	1.71 - 2.14	1.30	1.65 - 2.09	4.51	**Bilateral**
Giro Frontal Medial	0.83	1.15 - 1.47	0.76	1.12 - 1.46	8.81	**Bilateral**
Giro Frontal Inferior Área de Broca	0.49	0.52 - 0.67	0.45	0.48 - 0.63	8.51	**Bilateral**
Parte Anterior del Cíngulo	0.20	0.24 - 0.35	0.22	0.23 - 0.36	-9.52	
Giro Orbitario Anterior	0.65	0.64 - 0.82	0.73	0.69 - 0.9	-11.59	
Giro Recto	0.15	0.13 - 0.2	0.17	0.14 - 0.19	-12.50	
Temporal						
Amígdala	0.11	0.11 - 0.14	0.11	0.12 - 0.15	0.00	
Hipocampo	0.12	0.13 - 0.17	0.14	0.14 - 0.18	-15.38	**Izquierda**
Parahipocampo	0.18	0.18 - 0.24	0.19	0.19 - 0.24	-5.41	
Temporal Anterior Medial	0.27	0.29 - 0.38	0.31	0.29 - 0.37	-13.79	**Izquierda**
Temporal Anterior Lateral	0.30	0.34 - 0.45	0.30	0.31 - 0.41	0.00	**Bilateral**
Temporal Superior Zona Posterior	0.31	0.4 - 0.53	0.33	0.42 - 0.56	-6.25	**Bilateral**
Temporal Medio e Inferior	0.50	0.5 - 0.68	0.49	0.52 - 0.69	2.02	
Temporal Posterior	1.23	1.34 - 1.66	1.25	1.36 - 1.65	-1.61	**Bilateral**
Giro Fusiforme	0.18	0.16 - 0.22	0.16	0.16 - 0.22	11.76	
Occipital						
Remanente Lateral del Lóbulo Occipital	1.00	1.17 - 1.51	0.95	1.19 - 1.55	5.13	**Bilateral**
Cuneus	0.23	0.28 - 0.41	0.23	0.26 - 0.39	0.00	
Giro Lingual	0.40	0.4 - 0.55	0.34	0.39 - 0.56	16.22	**Derecha**
Parietal						
Giro Postcentral	0.56	0.7 - 0.89	0.52	0.65 - 0.88	7.41	**Bilateral**
Remanente Lateral Inf. del Lóbulo Parietal	0.89	1.02 - 1.32	0.83	1.03 - 1.35	6.98	**Bilateral**
Precuneus	0.91	1.09 - 1.38	0.91	1.09 - 1.39	0.00	**Bilateral**
Parte Posterior del Cíngulo	0.22	0.26 - 0.34	0.21	0.23 - 0.32	4.65	**Bilateral**
Estructuras internas						
Ínsula	0.45	0.46 - 0.6	0.44	0.44 - 0.58	2.25	
Núcleos Caudados	0.15	0.18 - 0.27	0.14	0.18 - 0.26	6.90	**Bilateral**
Putámenes	0.16	0.21 - 0.35	0.17	0.21 - 0.35	-6.06	**Bilateral**
Tálamos	0.25	0.27 - 0.44	0.25	0.26 - 0.44	0.00	
Cerebelo	2.48	2.46 - 3.21	2.60	2.4 - 3.14	-4.72	**Izquierda**

Cirugía previa

Frontal						
Giro Precentral	0.80	0.67 - 0.93	0.82	0.67 - 0.9	-2.47	
Giro Frontal Superior	1.55	1.59 - 2.02	1.46	1.55 - 1.98	5.98	
Giro Frontal Medial	1.42	1.03 - 1.38	1.44	1.01 - 1.37	-1.40	
Giro Frontal Inferior Área de Broca	0.57	0.45 - 0.62	0.53	0.42 - 0.58	7.27	
Parte Anterior del Cíngulo	0.20	0.23 - 0.33	0.16	0.17 - 0.31	22.22	
Giro Orbitario Anterior	0.62	0.59 - 0.78	0.53	0.65 - 0.84	15.65	**Derecha**
Giro Recto	0.12	0.13 - 0.19	0.08	0.13 - 0.19	40.00	**Derecha**
Temporal						
Amígdala	0.06	0.08 - 0.13	0.06	0.09 - 0.14	0.00	**Bilateral**
Hipocampo	0.06	0.1 - 0.16	0.08	0.11 - 0.17	-28.57	**Bilateral**
Parahipocampo	0.10	0.16 - 0.24	0.13	0.17 - 0.24	-26.09	**Bilateral**
Temporal Anterior Medial	0.21	0.25 - 0.37	0.24	0.25 - 0.35	-13.33	**Bilateral**
Temporal Anterior Lateral	0.29	0.3 - 0.42	0.24	0.28 - 0.37	18.87	
Temporal Superior Zona Posterior	0.34	0.35 - 0.48	0.38	0.34 - 0.47	-11.11	
Temporal Medio e Inferior	0.46	0.46 - 0.63	0.47	0.47 - 0.62	-2.15	
Temporal Posterior	1.17	1.22 - 1.52	1.19	1.16 - 1.5	-1.69	
Giro Fusiforme	0.15	0.14 - 0.2	0.15	0.14 - 0.2	0.00	
Occipital						
Remanente Lateral del Lóbulo Occipital	1.13	1.09 - 1.41	1.10	1.06 - 1.43	2.69	
Cuneus	0.31	0.26 - 0.38	0.30	0.23 - 0.36	3.28	
Giro Lingual	0.40	0.37 - 0.5	0.39	0.35 - 0.49	2.53	
Parietal						
Giro Postcentral	0.76	0.61 - 0.81	0.73	0.6 - 0.8	4.03	
Remanente Lateral Inf. del Lóbulo Parietal	1.05	0.91 - 1.19	1.06	0.92 - 1.2	-0.95	
Precuneus	0.99	1.02 - 1.3	1.04	1.01 - 1.32	-4.93	
Parte Posterior del Cíngulo	0.22	0.25 - 0.31	0.21	0.22 - 0.29	4.65	**Bilateral**
Estructuras internas						
Ínsula	0.48	0.41 - 0.59	0.50	0.41 - 0.56	-4.08	
Núcleos Caudados	0.12	0.17 - 0.28	0.15	0.16 - 0.27	-22.22	**Izquierda**
Putámenes	0.20	0.21 - 0.33	0.21	0.22 - 0.33	-4.88	
Tálamos	0.27	0.26 - 0.4	0.22	0.23 - 0.38	20.41	**Derecha**
Cerebelo	2.04	2.3 - 3.07	1.95	2.15 - 2.87	4.51	**Bilateral**

OTROS

Encefalitis

BPF (Fracción del Parénquima Cerebral)	69.39 (72.48 - 81.66) - [% (5 - 95)]
GMPF (Fracción de Materia Gris)	33.72 (36.94 - 43.85) - [% (5 - 95)]

ROI	Hemisferio izquierdo GM [%TIV]	Hemisferio izquierdo (5% - 95%)	Hemisferio derecho GM [%TIV]	Hemisferio derecho (5% - 95%)	Asimetría [%]	Lateralidad
Frontal						
Giro Precentral	0.73	0.73 - 1.04	0.76	0.71 - 1.04	-4.03	
Giro Frontal Superior	1.54	1.75 - 2.19	1.55	1.64 - 2.13	-0.65	**Bilateral**
Giro Frontal Medial	1.17	1.16 - 1.55	1.01	1.09 - 1.49	14.68	**Derecha**
Giro Frontal Inferior Área de Broca	0.53	0.52 - 0.68	0.46	0.49 - 0.65	14.14	
Parte Anterior del Cíngulo	0.20	0.24 - 0.35	0.24	0.22 - 0.35	-18.18	
Giro Orbitario Anterior	0.60	0.64 - 0.82	0.65	0.7 - 0.91	-8.00	**Bilateral**
Giro Recto	0.11	0.14 - 0.2	0.12	0.15 - 0.21	-8.70	**Bilateral**
Temporal						
Amígdala	0.11	0.1 - 0.14	0.10	0.12 - 0.15	9.52	**Derecha**
Hipocampo	0.12	0.13 - 0.17	0.11	0.14 - 0.18	8.70	**Bilateral**
Parahipocampo	0.21	0.18 - 0.24	0.20	0.19 - 0.24	4.88	
Temporal Anterior Medial	0.29	0.3 - 0.38	0.26	0.29 - 0.37	10.91	
Temporal Anterior Lateral	0.34	0.34 - 0.45	0.28	0.31 - 0.41	19.35	
Temporal Superior Zona Posterior	0.31	0.4 - 0.53	0.34	0.42 - 0.56	-9.23	**Bilateral**
Temporal Medio e Inferior	0.46	0.51 - 0.67	0.47	0.52 - 0.68	-2.15	**Bilateral**
Temporal Posterior	1.18	1.33 - 1.66	1.24	1.33 - 1.65	-4.96	**Bilateral**
Giro Fusiforme	0.13	0.16 - 0.21	0.11	0.16 - 0.23	16.67	**Bilateral**

Vascular leptomeníngea

Epilepsia

Temporal						
Amígdala	0.11	0.1 - 0.13	0.15	0.11 - 0.14	-30.77	**Izquierda**
Hipocampo	0.13	0.13 - 0.17	0.16	0.13 - 0.17	-20.69	**Izquierda**
Parahipocampo	0.18	0.18 - 0.24	0.21	0.18 - 0.24	-15.38	**Izquierda**
Temporal Anterior Medial	0.24	0.28 - 0.37	0.32	0.27 - 0.35	-28.57	**Izquierda**
Temporal Anterior Lateral	0.28	0.31 - 0.44	0.34	0.29 - 0.4	-19.35	**Izquierda**
Temporal Superior Zona Posterior	0.36	0.37 - 0.5	0.47	0.38 - 0.52	-26.51	**Izquierda**
Temporal Medio e Inferior	0.44	0.49 - 0.65	0.63	0.5 - 0.65	-35.51	**Izquierda**
Temporal Posterior	1.23	1.27 - 1.55	1.44	1.26 - 1.57	-15.73	**Izquierda**
Giro Fusiforme	0.12	0.16 - 0.21	0.20	0.15 - 0.21	-50.00	**Izquierda**
Occipital						
Remanente Lateral del Lóbulo Occipital	1.25	1.15 - 1.43	1.41	1.17 - 1.48	-12.03	
Cuneus	0.29	0.24 - 0.4	0.29	0.24 - 0.38	0.00	
Giro Lingual	0.46	0.36 - 0.51	0.51	0.34 - 0.51	-10.31	
Parietal						
Giro Postcentral	0.74	0.64 - 0.86	0.74	0.63 - 0.82	0.00	
Remanente Lateral Inf. del Lóbulo Parietal	1.05	0.91 - 1.26	1.18	1 - 1.27	-11.66	
Precuneus	1.12	1.04 - 1.35	1.22	1.01 - 1.33	-8.55	**Izquierda**
Parte Posterior del Cíngulo	0.27	0.24 - 0.32	0.28	0.22 - 0.3	-3.64	
Estructuras internas						
Ínsula	0.52	0.45 - 0.59	0.55	0.42 - 0.56	-5.61	**Izquierda**
Núcleos Caudados	0.19	0.16 - 0.29	0.20	0.16 - 0.26	-5.13	
Putámenes	0.28	0.2 - 0.34	0.32	0.21 - 0.33	-13.33	
Tálamos	0.30	0.27 - 0.43	0.33	0.26 - 0.41	-9.52	**Izquierda**
Cerebelo	2.71	2.31 - 3.06	2.54	2.23 - 2.99	6.48	

ELA

BPF (Fracción del Parénquima Cerebral)	66.51 (68.73 - 78.99) - [% (5 - 95)]
GMPF (Fracción de Materia Gris)	31.86 (34.09 - 42.23) - [% (5 - 95)]

Frontal						
Giro Precentral	0.67	0.71 - 0.97	0.65	0.69 - 0.97	3.03	
Giro Frontal Superior	1.81	1.64 - 2.1	1.83	1.55 - 2.01	-1.10	
Giro Frontal Medial	1.27	1.09 - 1.44	1.22	1.07 - 1.43	4.02	
Giro Frontal Inferior Área de Broca	0.36	0.49 - 0.68	0.49	0.43 - 0.62	-30.59	**Izquierda**
Parte Anterior del Cíngulo	0.20	0.22 - 0.32	0.22	0.2 - 0.35	-9.52	
Giro Orbitario Anterior	0.42	0.6 - 0.78	0.71	0.65 - 0.87	-51.33	**Izquierda**
Giro Recto	0.06	0.13 - 0.19	0.09	0.13 - 0.19	-40.00	**Bilateral**
Temporal						
Amígdala	0.02	0.09 - 0.13	0.03	0.1 - 0.14	-40.00	**Bilateral**
Hipocampo	0.07	0.12 - 0.16	0.07	0.13 - 0.16	0.00	**Bilateral**
Parahipocampo	0.08	0.17 - 0.24	0.09	0.18 - 0.25	-11.76	**Bilateral**
Temporal Anterior Medial	0.13	0.27 - 0.37	0.11	0.26 - 0.35	16.67	**Bilateral**
Temporal Anterior Lateral	0.13	0.32 - 0.46	0.17	0.29 - 0.39	-26.67	**Bilateral**
Temporal Superior Zona Posterior	0.31	0.36 - 0.5	0.36	0.37 - 0.52	-14.93	
Temporal Medio e Inferior	0.37	0.47 - 0.64	0.44	0.47 - 0.66	-17.28	**Bilateral**
Temporal Posterior	1.16	1.27 - 1.63	1.27	1.22 - 1.57	-9.05	**Izquierda**
Giro Fusiforme	0.09	0.14 - 0.21	0.07	0.15 - 0.22	25.00	**Bilateral**
Occipital						
Remanente Lateral del Lóbulo Occipital	1.17	1.14 - 1.48	1.10	1.16 - 1.5	6.17	
Cuneus	0.25	0.26 - 0.41	0.21	0.25 - 0.39	17.39	
Giro Lingual	0.37	0.37 - 0.54	0.35	0.36 - 0.54	5.56	
Parietal						
Giro Postcentral	0.72	0.65 - 0.87	0.68	0.61 - 0.85	5.71	
Remanente Lateral Inf. del Lóbulo Parietal	1.08	0.9 - 1.26	1.09	0.98 - 1.27	-0.92	
Precuneus	1.24	1.03 - 1.37	1.15	1.04 - 1.34	7.53	
Parte Posterior del Cíngulo	0.29	0.24 - 0.32	0.24	0.22 - 0.3	18.87	
Estructuras internas						
Ínsula	0.34	0.43 - 0.58	0.36	0.41 - 0.55	-5.71	**Bilateral**
Núcleos Caudados	0.13	0.16 - 0.28	0.14	0.16 - 0.26	-7.41	
Putámenes	0.23	0.21 - 0.33	0.26	0.21 - 0.33	-12.24	
Tálamos	0.39	0.26 - 0.43	0.41	0.24 - 0.42	-5.00	
Cerebelo	2.13	2.34 - 3.07	2.05	2.2 - 2.95	3.83	**Bilateral**

RESULTADOS

GRUPO DEMENCIA
Edad media 68,7 años

- E. Alzheimer: 16 casos.
- D. Frontotemporal: 5 casos.
- E. Cuerpos de Lewy: 2 casos.
- LATE: 2 casos.
- ALSP: 1 caso.

LATE: Limbic predominant age related TDP43.
ALSP: Adult-Onset Leukoencephalopathy with Axonal Spheroids and Pigmented Glia.

ENFERMEDAD DE ALZHEIMER

	EDAD	MTA	OTRAS ESCALAS	NEUROCOUD
CASO 1	69	Dcho. 2, Izdo. 1	GCA 2	Hemisferio izquierdo 2-3DS. Hipocampo Izdo. 2DS
CASO 2	63	2	GCA 1 Koedam Izdo 2	Temporal bilateral y parietal izquierdo. Hipocampo Dcho. 2, Izdo. 3
CASO 3	69	2	GCA 1	Amígdalas e hipocampos 3DS
CASO 4	75	Dcho. 3, Izdo. 2	GCA 1	Temporal bilateral. Amígdalas Izda. 2DS, Dcha. 3DS. Hipocampo Dcho. 3DS
CASO 5	67	Dcho. 3, Izdo. 2	Koedam Dcho. 3	Temporal y parietal derecho. Hipocampo Dcho. 2DS. Precuneus Dcho. 3DS
CASO 6	67	1	GCA 1 Koedam 1	Parietal. Precuneus bilateral 3DS
CASO 7	61	2	GCA 0	Giro frontal inferior izquierdo 3DS
CASO 8	69	4	GCA temporal 3	Temporales bilaterales. Hipocampos 3DS

DS inferior: Desviaciones estándar por debajo de la media para la edad del paciente

ENFERMEDAD DE ALZHEIMER

	EDAD	MTA	OTRAS ESCALAS	NEUROCOUD
CASO 9	68	1	GCA1	Frontal y temporal. Respeta hipocampos
CASO 10	66	Dcho. 2, Izdo. 3		Frontal y temporal sobre todo izquierdo. Hipocampo Izdo. 2DS
CASO 11	64	1	GCA 0, Koedam 1	Asimetría parietales izquierdos
CASO 12	64	0	0	Normal
CASO 13	66	Dcho. 2, Izdo. 1	GCA1	Temporal bilateral predominio derecho. Amígdala e hipocampo Dcho. 3DS, Hipocampo Izdo. 2,5DS
CASO 14	70	Dcho. 1, Izdo. 2	GCA 2	Temporal bilateral predominio izquierdo. Amígdala e hipocampo Izdo. 3DS, Hipocampo Dcho. 2DS
CASO 15	65	1	0	Hipocampo Izdo. 3DS, Amígdala Izda. 2DS. No congruente
CASO 16	74	4	GCA temporal 3	Amígdalas 3DS, hipocampo Izdo. 3DS, Hipocampo Dcho. 2,5DS

DS inferior: Desviaciones estándar por debajo de la media para la edad del paciente

ENFERMEDAD DE ALZHEIMER

Mujer de 63 años. Dificultades cognitivas centradas en la memoria. Test NPS: Deterioro grave en memoria episódica verbal. Disfunción ejecutiva

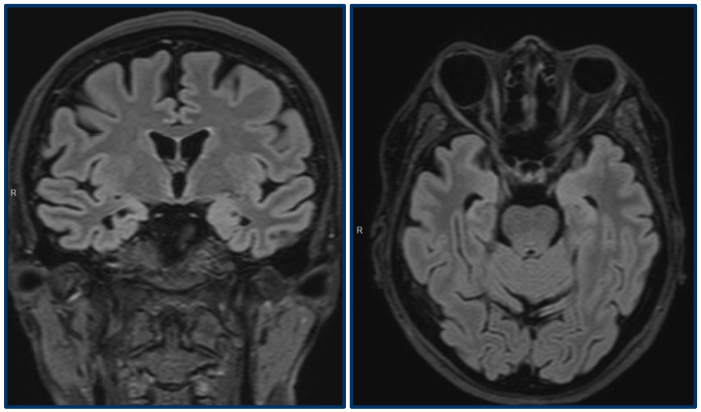

FLAIR: MTA izquierdo 1. MTA derecho 2. (2 significativo < 75 años)

Confirma asimetría hipocampal Discrimina mejor pérdida de volumen en pacientes jóvenes

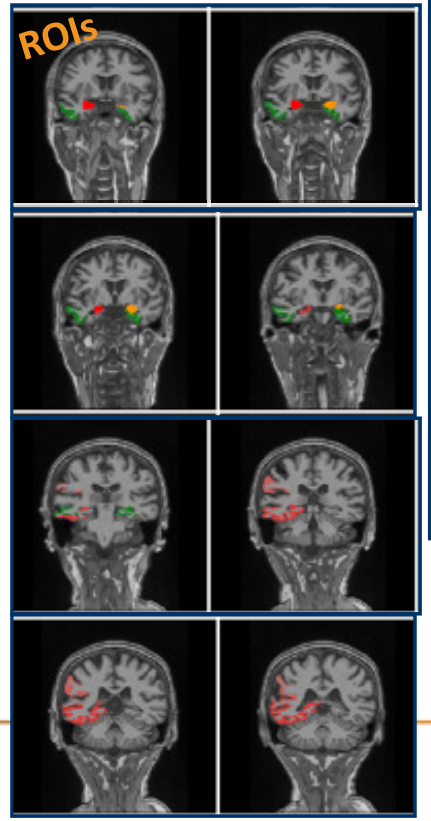

Izquierdo Derecho

Análisis por ROIs - Materia Gris

Desviación estándar: 2 DS | 2.5 DS | 3.0 DS

ROI	Hemisferio izquierdo GM [%TIV]	Hemisferio izquierdo (5% - 95%)	Hemisferio derecho GM [%TIV]	Hemisferio derecho (5% - 95%)	Asimetría [%]	Lateralidad
Frontal						
Giro Precentral	0.74	0.71 - 1.01	0.75	0.7 - 0.98	-1.34	
Giro Frontal Superior	1.78	1.7 - 2.11	1.58	1.61 - 2.03	11.90	
Giro Frontal Medial	1.23	1.15 - 1.43	1.26	1.09 - 1.4	-2.41	
Giro Frontal Inferior Área de Broca	0.56	0.51 - 0.67	0.55	0.48 - 0.63	1.80	
Parte Anterior del Cíngulo	0.23	0.23 - 0.33	0.29	0.21 - 0.36	-23.08	
Giro Orbitario Anterior	0.67	0.63 - 0.8	0.68	0.68 - 0.87	-1.48	
Giro Recto	0.14	0.14 - 0.2	0.13	0.14 - 0.2	7.41	
Temporal						
Amígdala	0.09	0.1 - 0.13	0.08	0.11 - 0.14	11.76	Bilateral
Hipocampo	0.12	0.13 - 0.17	0.11	0.13 - 0.18	8.70	Bilateral
Parahipocampo	0.17	0.18 - 0.24	0.18	0.18 - 0.25	-5.71	
Temporal Anterior Medial	0.32	0.29 - 0.38	0.24	0.27 - 0.36	28.57	Derecha
Temporal Anterior Lateral	0.38	0.33 - 0.46	0.34	0.29 - 0.4	11.11	
Temporal Superior Zona Posterior	0.41	0.38 - 0.51	0.42	0.4 - 0.53	-2.41	
Temporal Medio e Inferior	0.52	0.49 - 0.68	0.47	0.5 - 0.67	10.10	
Temporal Posterior	1.31	1.3 - 1.65	1.13	1.32 - 1.61	14.75	Derecha
Giro Fusiforme	0.14	0.15 - 0.21	0.15	0.15 - 0.22	-6.90	
Occipital						
Remanente Lateral del Lóbulo Occipital	1.13	1.16 - 1.51	1.11	1.17 - 1.57	1.79	
Cuneus	0.29	0.26 - 0.42	0.31	0.25 - 0.41	-6.67	
Giro Lingual	0.45	0.37 - 0.56	0.46	0.35 - 0.56	-2.20	
Parietal						
Giro Postcentral	0.73	0.68 - 0.89	0.62	0.64 - 0.84	16.30	
Remanente Lateral Inf. del Lóbulo Parietal	1.01	0.98 - 1.3	0.81	1.02 - 1.28	10.42	Derecha
Precuneus	1.08	1.09 - 1.39	1.11	1.08 - 1.4	-2.74	
Parte Posterior del Cíngulo	0.25	0.24 - 0.33	0.25	0.22 - 0.31	0.00	
Estructuras internas						
Insula	0.46	0.43 - 0.59	0.43	0.42 - 0.56	6.74	
Núcleos Caudados	0.22	0.17 - 0.26	0.22	0.17 - 0.26	0.00	
Putámenes	0.28	0.21 - 0.33	0.27	0.21 - 0.34	3.64	
Tálamos	0.33	0.27 - 0.43	0.36	0.27 - 0.42	-8.70	Izquierda
Cerebelo	2.75	2.41 - 3.11	2.67	2.28 - 3.06	2.95	

Disminución volumen lóbulos temporales

Disminución volumen hipocampo derecho (3DS) Hipocampo izquierdo (2DS)

ENFERMEDAD DE ALZHEIMER

Hombre de 69 años. Trastorno conducta del sueño. Deterioro cognitivo leve. Componente disejecutivo. Diagnóstico final: Enfermedad de Alzheimer variante conductual y disejecutiva.

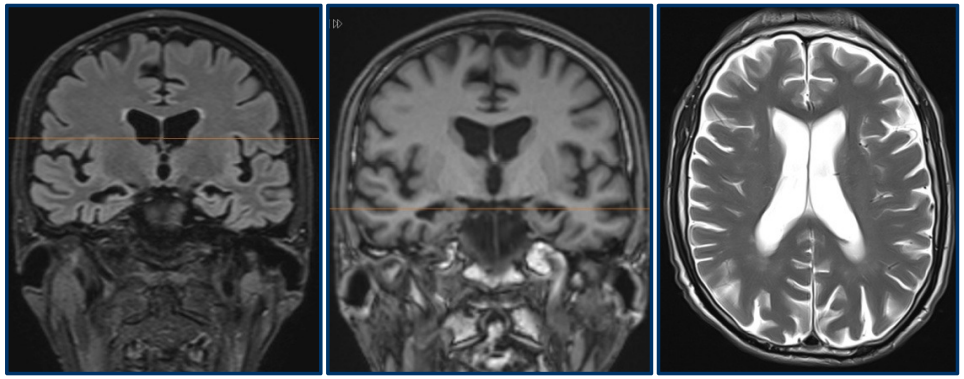

FLAIR y T1: MTA 2.
T2: GCA 1

Izquierdo **Derecho**

Análisis por ROIs - Materia Gris

Desviación estándar: 2 DS | 2.5 DS | 3.0 DS

ROI	Hemisferio izquierdo GM [%TIV]	Hemisferio izquierdo (5% - 95%)	Hemisferio derecho GM [%TIV]	Hemisferio derecho (5% - 95%)	Asimetria [%]	Lateralidad
Frontal						
Giro Precentral	0.69	0.7 - 0.98	0.70	0.68 - 0.98	-1.44	
Giro Frontal Superior	1.55	1.61 - 2.1	1.49	1.57 - 2.04	3.95	Bilateral
Giro Frontal Medial	1.04	1.06 - 1.44	0.96	1.05 - 1.41	8.00	
Giro Frontal Inferior Área de Broca	0.48	0.49 - 0.67	0.43	0.45 - 0.63	10.99	
Parte Anterior del Cíngulo	0.23	0.23 - 0.33	0.28	0.18 - 0.33	-19.61	
Giro Orbitario Anterior	0.62	0.61 - 0.79	0.66	0.66 - 0.87	-6.25	
Giro Recto	0.14	0.13 - 0.19	0.15	0.13 - 0.19	-6.90	
Temporal						
Amígdala	0.06	0.09 - 0.13	0.07	0.1 - 0.14	-15.38	Bilateral
Hipocampo	0.09	0.12 - 0.17	0.08	0.12 - 0.17	11.76	Bilateral
Parahipocampo	0.17	0.17 - 0.24	0.16	0.18 - 0.25	6.06	
Temporal Anterior Medial	0.27	0.27 - 0.38	0.26	0.26 - 0.36	3.77	
Temporal Anterior Lateral	0.32	0.31 - 0.45	0.29	0.29 - 0.39	9.84	
Temporal Superior Zona Posterior	0.39	0.35 - 0.49	0.39	0.36 - 0.52	0.00	
Temporal Medio e Inferior	0.48	0.48 - 0.64	0.42	0.48 - 0.64	13.33	Derecha
Temporal Posterior	1.22	1.25 - 1.61	1.14	1.22 - 1.56	6.78	
Giro Fusiforme	0.13	0.14 - 0.21	0.14	0.15 - 0.22	-7.41	
Occipital						
Remanente Lateral del Lóbulo Occipital	1.29	1.13 - 1.48	1.16	1.14 - 1.48	10.61	
Cuneus	0.29	0.26 - 0.42	0.29	0.25 - 0.39	0.00	
Giro Lingual	0.40	0.38 - 0.54	0.42	0.36 - 0.56	-4.88	
Parietal						
Giro Postcentral	0.69	0.65 - 0.88	0.63	0.62 - 0.85	9.09	
Remanente Lateral Inf. del Lóbulo Parietal	1.02	0.92 - 1.26	0.99	0.95 - 1.28	2.99	
Precuneus	1.08	1.04 - 1.37	1.04	1.04 - 1.37	3.77	
Parte Posterior del Cíngulo	0.26	0.24 - 0.32	0.27	0.22 - 0.3	-3.77	
Estructuras internas						
Insula	0.43	0.43 - 0.58	0.38	0.42 - 0.57	12.35	Derecha
Núcleos Caudados	0.18	0.16 - 0.27	0.19	0.16 - 0.26	-5.41	
Putámenes	0.20	0.22 - 0.32	0.20	0.21 - 0.33	0.00	
Tálamos	0.30	0.26 - 0.42	0.30	0.25 - 0.41	0.00	
Cerebelo	2.63	2.34 - 3.12	2.53	2.21 - 2.98	3.88	

Confirma pérdida de volumen hipocampal. Discrimina mejor pérdida de volumen en pacientes jóvenes

Disminución volumen hipocampos y amígdalas (3DS)

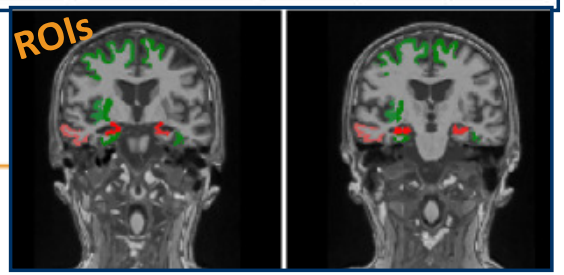

DEMENCIA FRONTOTEMPORAL

	EDAD	MTA	ATROFIA VISUAL	NEUROCOUD
CASO 1	69	1	Frontal perisilviano	Giros frontales e ínsula izquierdos 2-3DS
CASO 2	72	1	Temporal derecho	Temporoparietal predominio derecho. Cíngulo posterior dcho. 3DS. Temporal inferior dcho. 3DS
CASO 3	77	1	Temporal derecho	Giros temporales derechos 2-2,5DS
CASO 4	64		No visible	Asimetría izquierda.
CASO 5	70	1	Frontotemporal izquierda	Frontotemporal izquierdo 2DS

DS inferior: Desviaciones estándar por debajo de la media para la edad del paciente

DEMENCIA FRONTOTEMPORAL

Mujer de 68 años. Dificultades en lenguaje, pérdida de fluencia, agramatical, anomia.
D. frontotemporal variante afasia agramatical.

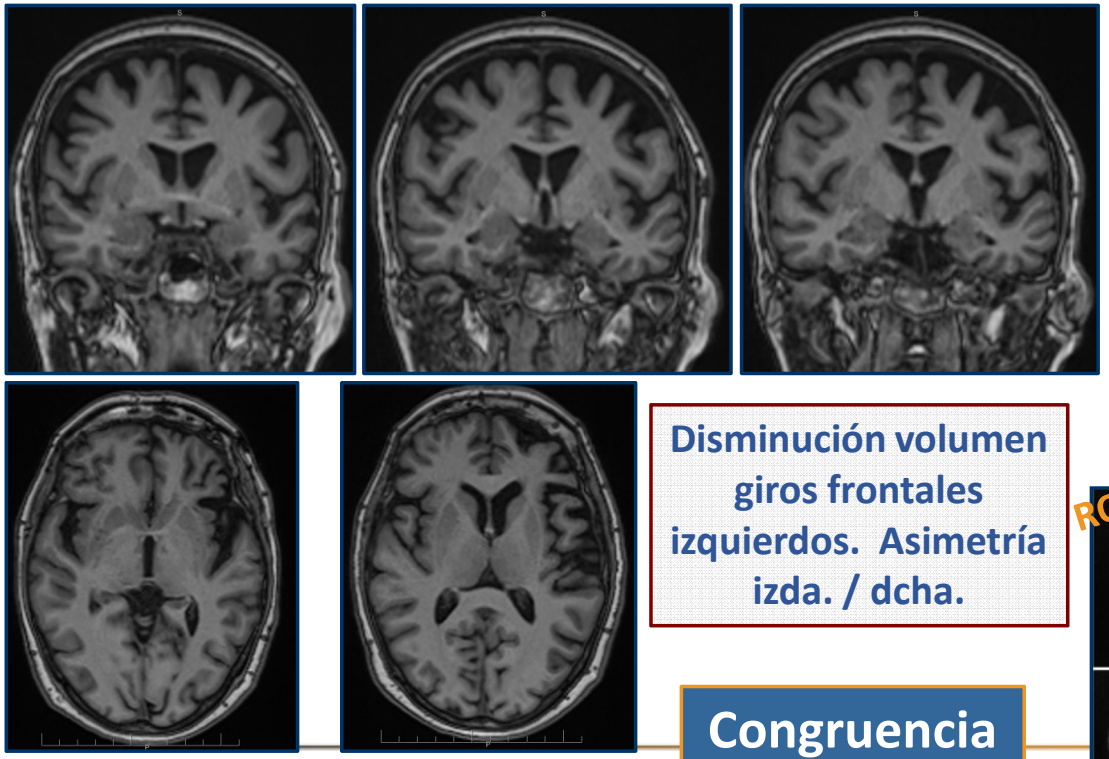

MPRAGE: MTA 1, GCA 0. Leve atrofia frontal perisilviana izquierda

Disminución volumen giros frontales izquierdos. Asimetría izda. / dcha.

Congruencia de hallazgos

Izquierdo **Derecho**

Frontal						
Giro Precentral	0.87	0.71 - 0.98	0.83	0.69 - 0.97	4.71	
Giro Frontal Superior	1.58	1.64 - 2.11	1.87	1.59 - 2.03	-16.81	Izquierda
Giro Frontal Medial	0.98	1.11 - 1.41	1.30	1.07 - 1.41	-28.07	Izquierda
Giro Frontal Anterior	0.34	0.49 - 0.68	0.53	0.45 - 0.63	-43.68	Izquierda
Parte Anterior del Cíngulo	0.27	0.23 - 0.33	0.28	0.2 - 0.35	-3.64	
Giro Orbitario Anterior	0.51	0.61 - 0.79	0.77	0.67 - 0.87	-40.62	Izquierda
Giro Recto	0.12	0.13 - 0.2	0.15	0.13 - 0.19	-22.22	Izquierda
Temporal						
Amígdala	0.11	0.1 - 0.13	0.14	0.1 - 0.14	-24.00	Izquierda
Hipocampo	0.14	0.12 - 0.16	0.17	0.13 - 0.17	-19.35	Izquierda
Parahipocampo	0.19	0.18 - 0.23	0.23	0.18 - 0.24	-19.05	Izquierda
Temporal Anterior Medial	0.31	0.28 - 0.37	0.36	0.27 - 0.36	-14.93	Izquierda
Temporal Anterior Lateral	0.34	0.31 - 0.46	0.40	0.29 - 0.39	-16.22	Izquierda
Primer Giro Temporal, Zona Posterior	0.44	0.37 - 0.5	0.53	0.37 - 0.53	-18.56	
Segundo y Tercer Giro Temporal	0.45	0.48 - 0.64	0.63	0.51 - 0.65	-33.33	Izquierda
Temporal Posterior	1.49	1.28 - 1.58	1.48	1.25 - 1.56	0.67	
Giro Fusiforme	0.17	0.15 - 0.21	0.21	0.15 - 0.21	-21.05	Izquierda
Occipital						
Remanente Lateral del Lóbulo Occipital	1.39	1.15 - 1.45	1.46	1.15 - 1.48	-4.91	
Cuneus	0.34	0.26 - 0.39	0.35	0.24 - 0.37	-2.90	
Giro Lingual	0.52	0.38 - 0.53	0.49	0.36 - 0.55	5.94	
Parietal						
Giro Postcentral	0.85	0.64 - 0.86	0.85	0.62 - 0.84	0.00	
Remanente Lateral Inf. del Lóbulo Parietal	1.23	0.94 - 1.25	1.20	0.96 - 1.26	2.47	
Precuneus	1.24	1.05 - 1.37	1.25	1.03 - 1.38	-0.80	
Parte Posterior del Cíngulo	0.29	0.24 - 0.33	0.29	0.23 - 0.3	0.00	
Estructuras internas						
Insula	0.46	0.43 - 0.58	0.53	0.42 - 0.56	-14.14	Izquierda

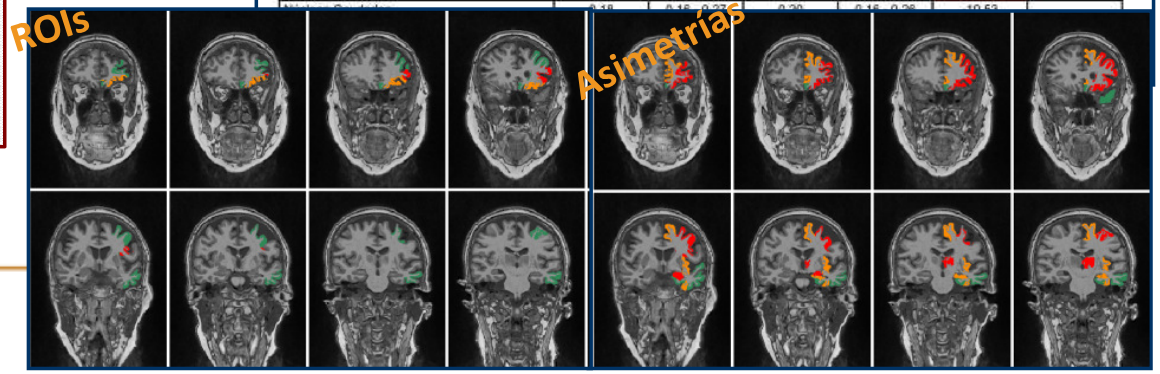

DEMENCIA FRONTOTEMPORAL

Mujer de 77 años. Deterioro cognitivo multidominio: mnésico, ejecutivo, conductual.
D. Frontotemporal variante conductual

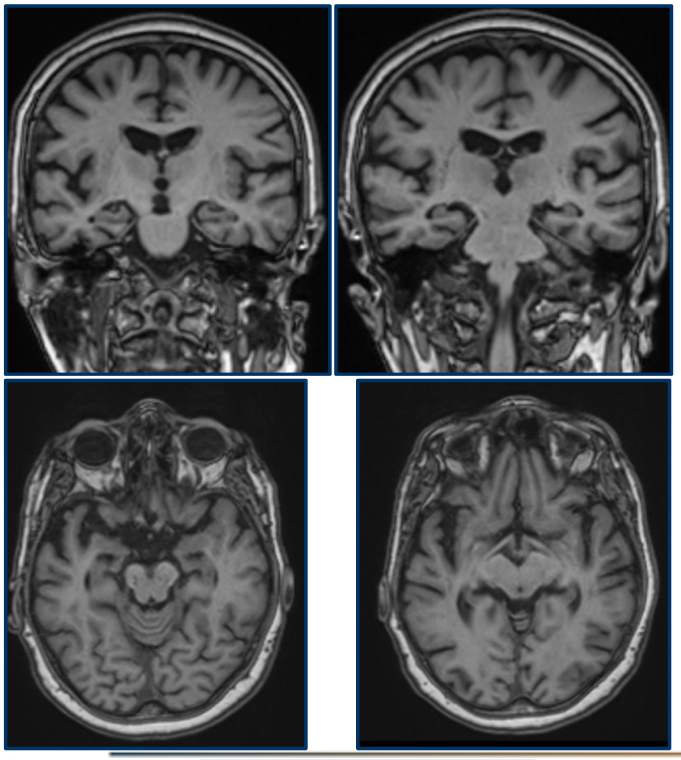

MPRAGE: MTA 1, GCA 0.
Leve asimetría derecha

Congruencia de hallazgos

Disminución volumen giros temporales derechos

	Izquierdo		Derecho			
Frontal						
Giro Precentral	0.72	0.68 - 0.91	0.69	0.67 - 0.92	4.26	
Giro Frontal Superior	1.77	1.59 - 2.01	1.68	1.53 - 1.94	5.22	
Giro Frontal Medial	1.16	1.03 - 1.39	1.04	1.03 - 1.39	10.91	
Giro Frontal Inferior Área de Broca	0.54	0.47 - 0.63	0.46	0.43 - 0.58	16.00	
Parte Anterior del Cíngulo	0.26	0.22 - 0.33	0.29	0.18 - 0.32	-10.91	
Giro Orbitario Anterior	0.63	0.59 - 0.77	0.72	0.65 - 0.84	-13.33	
Giro Recto	0.15	0.13 - 0.19	0.13	0.13 - 0.19	14.29	
Temporal						
Amígdala	0.09	0.07 - 0.13	0.08	0.09 - 0.14	11.76	
Hipocampo	0.09	0.1 - 0.16	0.10	0.11 - 0.17	-10.53	**Bilateral**
Parahipocampo	0.17	0.16 - 0.23	0.15	0.16 - 0.24	12.50	**Derecha**
Temporal Anterior Medial	0.28	0.23 - 0.37	0.19	0.24 - 0.35	38.30	**Derecha**
Temporal Anterior Lateral	0.36	0.29 - 0.42	0.30	0.28 - 0.38	18.18	
Temporal Superior Zona Posterior	0.36	0.34 - 0.47	0.39	0.34 - 0.48	-8.00	
Temporal Medio e Inferior	0.50	0.43 - 0.64	0.41	0.47 - 0.62	19.78	**Derecha**
Temporal Posterior	1.22	1.18 - 1.56	1.18	1.14 - 1.51	3.33	
Giro Fusiforme	0.15	0.14 - 0.21	0.13	0.14 - 0.21	14.29	
Occipital						
Remanente Lateral del Lóbulo Occipital	1.24	1.08 - 1.46	1.14	1.06 - 1.46	8.40	
Cuneus	0.31	0.25 - 0.38	0.31	0.23 - 0.36	0.00	
Giro Lingual	0.47	0.36 - 0.5	0.42	0.35 - 0.53	11.24	
Parietal						
Giro Postcentral	0.67	0.61 - 0.81	0.61	0.61 - 0.83	9.38	
Remanente Lateral Inf. del Lóbulo Parietal	0.90	0.9 - 1.2	0.96	0.92 - 1.23	-6.45	
Precuneus	1.04	1.04 - 1.31	1.24	1.01 - 1.33	-17.54	**Izquierda**
Parte Posterior del Cíngulo	0.28	0.23 - 0.32	0.24	0.22 - 0.29	15.38	

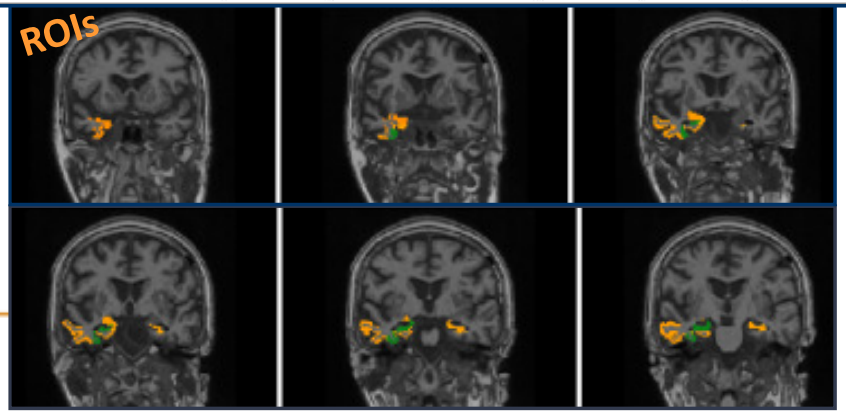

DEMENCIA DE CUERPOS DE DE LEWY

Hombre de 84 años. Trastorno conductual. Deterioro cognitivo. Alteración lenguaje. Alucinaciones

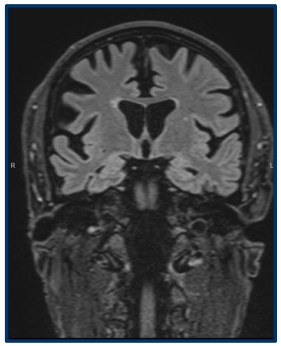

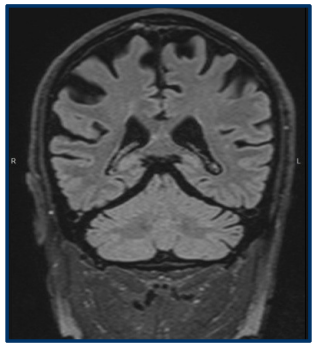

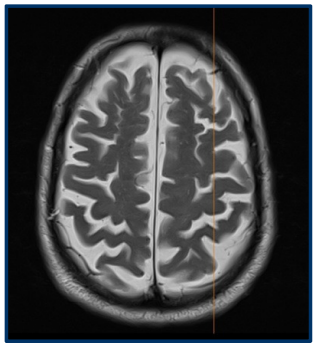

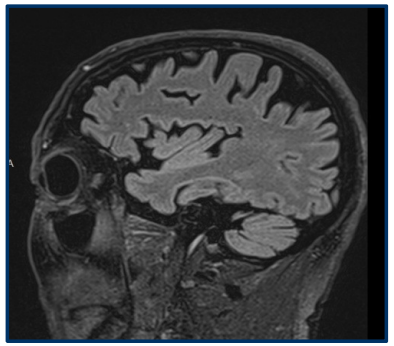

Disminución volumen lóbulos parietales, destacan precuneus (3DS). Volumen giros temporales normal.

Congruencia de hallazgos

	Izquierdo		Derecho			
Frontal						
Giro Precentral	0.72	0.67 - 0.93	0.68	0.67 - 0.92	5.71	
Giro Frontal Superior	1.60	1.59 - 2	1.46	1.56 - 1.9	9.15	
Giro Frontal Medial	1.00	1.06 - 1.35	1.02	1.01 - 1.36	-1.98	
Giro Frontal Inferior Área de Broca	0.50	0.44 - 0.63	0.42	0.42 - 0.58	17.39	
Parte Anterior del Cíngulo	0.21	0.21 - 0.33	0.21	0.18 - 0.32	0.00	
Giro Orbitario Anterior	0.74	0.59 - 0.77	0.79	0.64 - 0.84	-6.54	
Giro Recto	0.14	0.13 - 0.19	0.16	0.13 - 0.19	-13.33	
Temporal						
Amígdala	0.10	0.08 - 0.13	0.11	0.09 - 0.13	-9.52	
Hipocampo	0.12	0.09 - 0.16	0.14	0.11 - 0.16	-15.38	
Parahipocampo	0.21	0.16 - 0.23	0.18	0.16 - 0.24	15.38	Derecha
Temporal Anterior Medial	0.30	0.23 - 0.36	0.29	0.24 - 0.35	3.39	
Temporal Anterior Lateral	0.29	0.3 - 0.42	0.31	0.28 - 0.37	-6.67	Izquierda
Temporal Superior Zona Posterior	0.37	0.33 - 0.46	0.34	0.33 - 0.48	8.45	
Temporal Medio e Inferior	0.49	0.45 - 0.62	0.52	0.47 - 0.62	-5.94	
Temporal Posterior	1.26	1.2 - 1.53	1.28	1.18 - 1.48	-1.57	
Giro Fusiforme	0.17	0.14 - 0.21	0.18	0.14 - 0.21	-5.71	
Occipital						
Remanente Lateral del Lóbulo Occipital	1.21	1.09 - 1.38	1.27	1.06 - 1.4	-4.84	
Cuneus	0.31	0.25 - 0.37	0.30	0.22 - 0.35	3.28	
Giro Lingual	0.44	0.36 - 0.5	0.50	0.35 - 0.49	-12.77	
Parietal						
Giro Postcentral	0.66	0.61 - 0.81	0.63	0.62 - 0.79	4.65	
Remanente Lateral Inf. del Lóbulo Parietal	0.90	0.89 - 1.16	0.76	0.82 - 1.19	18.87	Derecha
Precuneus	0.89	1.03 - 1.31	0.83	1.01 - 1.32	6.98	Bilateral
Parte Posterior del Cíngulo	0.27	0.24 - 0.32	0.28	0.22 - 0.3	-3.64	
Estructuras internas						
Ínsula	0.51	0.42 - 0.61	0.47	0.42 - 0.58	8.16	
Núcleos Caudados	0.16	0.17 - 0.29	0.16	0.16 - 0.28	0.00	
Putámenes	0.24	0.22 - 0.32	0.25	0.22 - 0.32	-4.08	
Tálamos	0.32	0.25 - 0.4	0.32	0.22 - 0.38	0.00	
Cerebelo	2.37	2.24 - 3.06	2.42	2.21 - 2.89	-2.09	

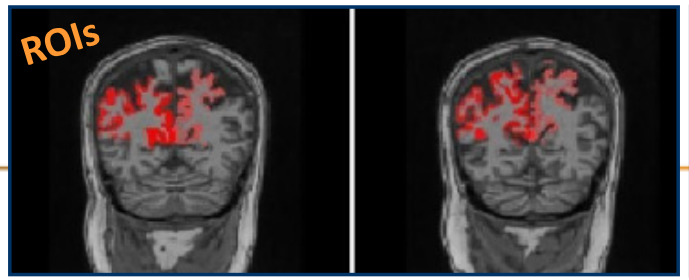

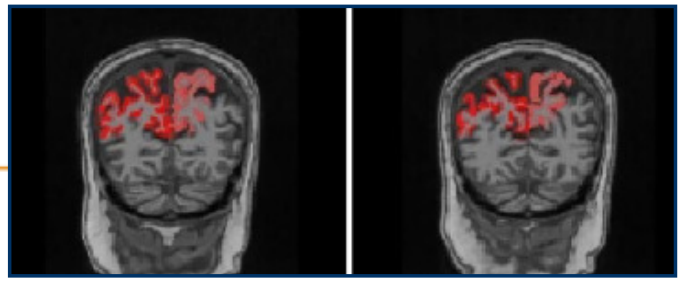

FLAIR y T2: MTA 1, GCA2 parietal, Koedam 2.

LATE
(Limbic predominant age related TDP43)

Mujer de 70 años. Deterioro en memoria desde hace 2 años. Resto de funciones normales

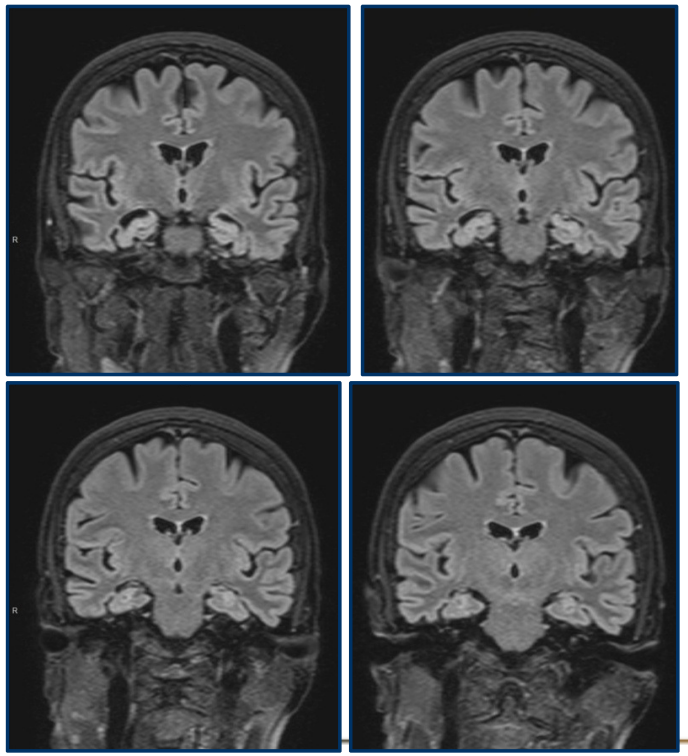

FLAIR: Hiperseñal de amígdalas e hipocampos. MTA 2.

Disminución amígdalas 2,5-3DS, parahipocampo izquierdo y giros frontales medios (2-2,5 DS)

Izquierdo **Derecho**

Frontal						
Giro Precentral	0.69	0.68 - 0.94	0.73	0.67 - 0.93	-5.63	
Giro Frontal Superior	1.60	1.6 - 2.08	1.62	1.55 - 2	-1.24	
Giro Frontal Medial	0.96	1.05 - 1.36	0.89	1.03 - 1.39	7.57	**Bilateral**
Giro Frontal Inferior Área de Broca	0.54	0.45 - 0.63	0.50	0.43 - 0.58	7.69	
Parte Anterior del Cíngulo	0.29	0.22 - 0.32	0.23	0.17 - 0.31	23.08	
Giro Orbitario Anterior	0.70	0.59 - 0.78	0.74	0.65 - 0.84	-5.56	
Giro Recto	0.14	0.13 - 0.19	0.15	0.13 - 0.19	-6.90	
Temporal						
Amígdala	0.06	0.08 - 0.13	0.09	0.09 - 0.13	-40.00	**Bilateral**
Hipocampo	0.10	0.1 - 0.16	0.11	0.11 - 0.16	-9.52	
Parahipocampo	0.15	0.16 - 0.23	0.18	0.17 - 0.24	-18.18	**Izquierda**
Temporal Anterior Medial	0.27	0.23 - 0.37	0.25	0.25 - 0.35	7.69	
Temporal Anterior Lateral	0.33	0.3 - 0.42	0.29	0.28 - 0.38	12.90	
Temporal Superior Zona Posterior	0.39	0.35 - 0.47	0.39	0.34 - 0.48	0.00	
Temporal Medio e Inferior	0.46	0.46 - 0.64	0.47	0.47 - 0.62	-2.15	
Temporal Posterior	1.33	1.19 - 1.59	1.16	1.14 - 1.51	13.65	**Derecha**
Giro Fusiforme	0.17	0.14 - 0.2	0.18	0.14 - 0.21	-5.71	

Congruencia de hallazgos

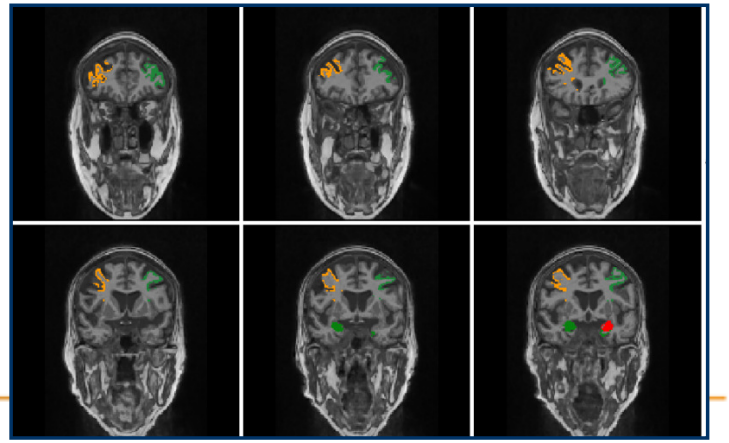

- **La herramienta Neurocloud resulta fiable para valorar volumen cortical en pacientes "normales" y con entidades que cursan con atrofias esperables.**
  - **En enfermedad de Wilson y Huntington muestra disminución de volumen de núcleos de la base implicados en ellas.**
  - **En AMS-cerebelosa demuestra atrofia de cerebelo.**
  - **En AMS-parkinsoniana demuestra atrofia de núcleos de la base.**
  - **No contempla volumetría de mesencéfalo y protuberancia.**

CONCLUSIONES

- En casos con EA y otras demencias esta herramienta ayuda a demostrar la pérdida de volumen cortical.
  - Ayuda a discriminar la atrofia de hipocampos en pacientes jóvenes.
  - Muestra adecuadamente las asimetrías hemisféricas.
  - Ayuda en la diferenciación de E. Alzheimer y E. Cuerpos de Lewy.
- Es preciso otro tipo de biomarcadores para confirmar el diagnóstico etiológico.

BIBLIOGRAFÍA

- Min J et alDiagnostic eficacy of structural MRI in patients with mild-to-moderate Alzheimer disease. Automatic volumetric assesment versus visual assesment. AJR 2017; 208:617-23.

- Mendelson Z et al. Commercial volumetric MRI reporting tools in multiple sclerosis: a systematic review of the evidence. Neurorradiology 2023; 65:5-24.

- Litwin T et al. Brain Magnetic Resonance Imaging in Wilson's Disease—Significance and Practical Aspects—A Narrative Review. Brain Sci.2024; 14:727.

- Guevara C. Whole-Brain Atrophy Differences between Progressive Supranuclear Palsy and Idiopathic Parkinson's Disease. Front. Aging Neurosci. 2016; 8:218.

- Krismer F et al. Morphometric MRI profiles of multiple system atrophy variants and implications for differential diagnosis. Mov Disord. 2019 ; 34:1041–8

- Cortazar Ulibasterra O. MRPI y medidas troncoencefálicas, ¿Nos ayudan a distinguir entre enfermedad de Parkinson y síndromes Parkinson plus?. SERAM 2012 / S-1056

- Kinnunen KM et al. Volumetric MRI-based biomarkers in Huntington disease. An evidentiary review. Frontiers in neurology 2021; 12: 712555.

- Boothe R et al. Reading between the striatal lines. Magnetic imaging resonance insights into Huntington disease. Ochsner Journal 2025; 25:118-21.